Uniwersytet Jagielloński
Collegium Medicum
Wydział Lekarski

Michał Nessler
lekarz medycyny

Ocena wpływu matrycy skóry właściwej Integra® DRT na odpowiedź zapalną i poziom czynników wzrostu w trakcie jej wgajania w badaniu eksperymentalnym i klinicznym

Praca doktorska

Promotor: Dr hab. med. Stanisław Kwiatkowski

Pracę wykonano w Oddziale Chirurgii Plastycznej i Rekonstrukcyjnej z Dziecięcym Centrum Oparzeniowym, Uniwersyteckiego Szpitala Dziecięcego w Krakowie
i
Burn Injury Research Unit, School of Surgery, University of Western Australia, Crawley WA.

Kraków, 2013

"Przede wszystkim chciałbym złożyć podziękowania mojemu Promotorowi, za to że czuwał nad całokształtem mojej pracy.

Podziękowania pragnę złożyć również profesor Fionie Wood oraz zespołowi badawczemu z Burn Injury Research Unit w Australii za umożliwienie ukończenia tego projektu.”

Chciałbym również podziękować mojej Żonie, bez której praca ta nigdy by nie powstała.

Chciałbym najserdeczniej podziękować moim Rodzicom i Teściom za ich pomoc i nieocenione wsparcie.

Dziękuję, że zawsze mogłem na Was liczyć."

Pamięci profesora Jacka Puchały,
wielkiej osobowości w chirurgii plastycznej
i źródła mojej inspiracji.

SPIS TREŚCI

I. LISTA SKRÓTÓW I DEFINICJI…….....5

II. WPROWADZENIE I PRZEGĄD PIŚMIENNNICTWA…..….……..6

III. HIPOTEZA BADAWCZA.……..……...…21

IV. CELE……..……..22

V. BADANIE EKSPERYMENTALNE.....……...23

a. Materiał i metody…..……...……..23

b. Wyniki……...…….26

c. Dyskusja...……...……...36

VI. BADANIE KLINICZNE.....……..……..…...39

a. Materiał i metody…..…….……...….39

b. Wyniki…….……...…41

c. Dyskusja...……..52

VII. WNIOSKI I DYSKUSJA KOŃCOWA.…….……..……...55

VIII. STRESZCZENIE.…….…….....60

IX. SPIS RYCIN I TABEL…….……..……. 64

X. ALBUM FOTOGRAFII……. 66

XI. PIŚMIENNICTWO…...……...72

XII. ZAŁĄCZNIKI……..81

I. LISTA SKRÓTÓW I DEFINICJI

DRT – dermal regeneration template (matryca do regeneracji skóry)

STSG – split thickness skin graft (przeszczep skóry pośredniej grubości)

FTSG – full thickness skin graft (przeszczep skóry pełnej grubości)

TBSA – total body surface area (całkowita powierzchnia ciała)

FDA – Food and Drug Administration in the US (Federalny Urząd Żywności i Leków, USA)

VAC – vacuum assisted closure (terapia podciśnieniowa)

NPWT – negative pressure wound therapy (terapia leczenia ran podciśnieniem)

PDGF – platelet-derived growth factor (płytkowo-pochodny czynnik wzrostu)

EGF – epidermal growth factor (naskórkowy czynnik wzrostu)

TGF-β1 – transforming growth factor β1 (transformujący czynnik wzrostu β1)

TGF-β2 – transforming growth factor β2 (transformujący czynnik wzrostu β2)

TGF-β3 – transforming growth factor β3 (transformujący czynnik wzrostu β3)

PGE-2 – prostaglandin E2 (prostaglandyna E2)

FGF-2 – fibroblast growth factor 2 (czynnik wzrostu fibroblastów 2)

VEGF – vascular epithelial growth factor (czynnik wzrostu śródbłonka naczyniowego)

IFN-α – interferon α (interferon α)

GM-CSF – granulocyte macrophage growth factor (czynnik wzrostu kolonii granulocytów)

IL-4 – interleukin 4 (interleukina 4)

IL-6 – interleukin 6 (interleukina 6)

IL-8 – interleukin 8 (interleukina 8)

IL-10 – interleukin 10 (interleukina 10)

TNF-α – tumor necrosis factor α (czynnik martwicy guza α)

MCP-1 – monocyte chemoattractant protein 1(białko chemotaktyczne monocytów 1)

MMP-2 – matrix metalloproteinase 2 (metaloproteinaza macierzy zewnątrzkomórkowej 2)

MMP-9 – matrix metalloproteinase 9 (metaloproteinaza macierzy zewnątrzkomórkowej 9)

SEM – standard error of the mean (błąd standardowy)

ICU – intensive care unit (oddział intensywnej opieki medycznej)

WCC – white cell count (poziom leukocytów we krwi)

II. WPROWADZENIE I PRZEGLĄD PIŚMIENNICTWA

1. Budowa skóry i proces gojenia ran

Gojenie ran jest jednym z najbardziej złożonych procesów zachodzących w życiu organizmu ludzkiego. Zachodzi w niemal wszystkich tkankach po zadziałaniu bodźców uszkadzających. Skóra jest największym organem człowieka, a jej główną rolą jest ochrona organizmu przed środowiskiem zewnętrznym, stąd gojenie ran jest procesem występującym bardzo często w trakcie życia osobniczego człowieka. Bezpośrednio po urazie liczne mechanizmy biologiczne zostają uaktywnione i zsynchronizowane w odpowiedzi na bodziec uszkadzający. W organizmie ludzkim gojenie ran pełnej grubości skóry prowadzi do powstania pozbawionej funkcji struktury zwanej blizną. Inaczej wygląda proces gojenia we wczesnej fazie rozwoju płodowego, gdzie w wyniku urazu płodu dochodzi do całkowitego odtworzenia uszkodzonych tkanek bez bliznowacenia w procesie przypominającym regenerację. Niektóre organizmy zachowują zdolność do regeneracji tkanek w trakcie dorosłego życia [1,2,3].

Skóra człowieka pełni istotną rolę w utrzymywaniu homeostazy organizmu stanowiąc ochronę przed środowiskiem zewnętrznym, pełniąc funkcje wydzielnicze i resorbcyjne, poprzez wydalanie wody i jonów, termoregulację, odbieranie bodźców, metabolizm białek, lipidów, cukrów i witamin. Dodatkowo skóra bierze udział w odpowiedzi immunologicznej na obce antygeny [4].

Skóra człowieka, z uwagi na jej złożoną budowę pozwalającą pełnić wiele funkcji, jest trudna do zastąpienia sztucznymi materiałami. Budowa skóry człowieka jest dwuwarstwowa; zewnętrzną warstwę stanowi naskórek, a wewnętrzną skóra właściwa. Naskórek (epidermis), stanowi barierę przed inwazją drobnoustrojów, zapobiega utratom płynów, a także stanowi barierę przed działaniem niekorzystnych czynników środowiska zewnętrznego, takich jak siły mechaniczne, termiczne, chemiczne oraz promieniowanie ultrafioletowe. Grubość naskórka wynosi około 0,1mm, w jego budowie wyróżniamy pięć, morfologicznie różnych warstw. Najgłębiej położoną warstwą jest warstwa podstawna (stratum germinativum), kolejna to warstwa kolczasta (stratum spinosum), warstwa ziarnista (stratum granulosum). Bardziej powierzchowną warstwę stanowi warstwa jasna (stratum lucidum) obecna jedynie w grubej skórze takiej jak skóra dłoni i podeszwowej powierzchni stop. Najbardziej powierzchowną warstwę stanowi warstwa

rogowa (stratum corneum), gdzie komórki naskórka ulegają obumieraniu i spłaszczeniu, a następnie złuszczeniu. Naskórek zawiera komórki, które od warstwy podstawnej przesuwają się w kierunku warstw powierzchownych, ulegając procesowi keratynizacji. Komórki w warstwie podstawnej ulegają podziałom, następnie stopniowo przesuwając się w kierunku warstw zewnętrznych ulegają wypełnieniu złogami keratyny, by w końcu ulec złuszczeniu. Proces ten trwa około 20-50 dni i zachodzi według schematu gradientu dojrzewania komórek [4,5].

Skóra właściwa (dermis), jest warstwą położoną poniżej naskórka i składa się zasadniczo z dwóch warstw. Warstwa położona bezpośrednio poniżej naskórka to warstwa brodawkowata, składająca się głównie z cienkich włókien kolagenowych, luźno ułożonych i skierowanych w kierunku naskórka. Tworzą one tak zwane brodawki skórne zawierające naczynia krwionośne. Warstwa brodawkowata zawiera również cienkie połączenia aksonalne bezmielinowych włókien czuciowych, które kończą się w warstwie naskórkowej. Główną część skóry właściwej stanowi warstwa siatkowata. Składają się na nią usieciowane włókna kolagenu, które są znacznie grubsze i bardziej upakowane niż te obecne w warstwie brodawkowatej skóry. Dzięki obecności włókien elastyny, które w odróżnieniu od włókien kolagenu są cieńsze i bardziej podatne na odkształcenia, warstwa siatkowata nadaje skórze wytrzymałość, elastyczność i zdolność do odkształcania [5].

Skóra właściwa stanowi podporę dla warstwy naskórkowej na dwa sposoby. Po pierwsze stanowiąc mocne podłoże, które może absorbować działania sił mechanicznych takich jak rozciąganie czy ściskanie. Po drugie, dostarcza bogatą sieć naczyń krwionośnych stanowiących źródło substancji odżywczych dla pozbawionej unaczynienia warstwy naskórkowej. Naczynia krwionośne są obecne w brodawkach skóry właściwej, dostarczając bezpośrednio bardziej powierzchownym warstwom naskórka substancji odżywczych. Dodatkowo skóra właściwa pełni funkcję termoregulacyjną dla organizmu, a także zawiera zakończenia nerwowe odpowiedzialne za czucie dotyku. Skóra właściwa zawiera przydatki skórne takie jak mieszki włosowe, gruczoły potowe i łojowe. Struktury te są embriologicznie pochodzenia epidermalnego [4,5].

Poniżej naskórka i skóry właściwej położona jest tkanka podskórna (hypodermis). Składa się ona głównie ze zrazików tłuszczowych, sieci naczyń krwionośnych, które dostarczają

bogate unaczynienie do skóry. W przypadku ran pełnej grubości skóry, podskórna tkanka tłuszczowa zostaje eksponowana na działanie środowiska zewnętrznego [5].

Gojenie ran jest procesem dynamicznym, bierze w nim udział wiele substancji regulujących, a także komórek z krwi, macierzy pozakomórkowej oraz parenhymy. Proces ten przebiega w trzech zachodzących na siebie fazach. Rozróżniamy fazę zapalną, proliferacyjną i przebudowy tkankowej [1].

Faza zapalna jest pierwszym etapem gojenia rany i rozpoczyna się bezpośrednio po uszkodzeniu skóry. Uszkodzone naczynia uwalniają składniki krwi oraz aktywują kaskadę krzepnięcia. Hemostaza jest uzyskiwana poprzez powstanie skrzepu, który stanowi tymczasową macierz dla migrujących komórek [1,6]. Płytki krwi umożliwiają powstanie skrzepu oraz są źródłem wielu czynników regulujących proces gojenia rany, wśród których najważniejszym jest PDGF, powodujący napływ oraz aktywację makrofagów i fibroblastów [7]. Płytki są również źródłem EGF, który jest odpowiedzialny za migrację wielu linii komórkowych, jak również ich proliferację. Na skutek jego działania powstają TGF-β1oraz TGF- β2, które powodują dalszy napływ komórek w łożysko rany, indukują chemotaksję makrofagów i fibroblastów oraz są sygnałem do syntezy macierzy komórkowej i jej przebudowy [2,6,7,8].

Liczne wazoaktywne mediatory i czynniki chemotaktyczne powstają w wyniku aktywacji krzepnięcia oraz uszkodzenia komórek tkanki łącznej. Substancje te powodują napływ komórek zapalnych w miejsce zranienia. Neutrofile należą do pierwszych komórek, które pojawiają się w miejscu urazu, osiągając największe stężenie około 18 godzin później. Neutrofile oczyszczają ranę z ciał obcych oraz bakterii, a następnie są wydalane ze strupem lub fagocytowane przez makrofagi [9,10]. W odpowiedzi na specyficzne czynniki chemotaktyczne, takie jak fragmenty białek macierzy zewnątrzkomórkowej, TGF-β a także MCP-1, monocyty również napływają w łożysko rany i ulegają aktywacji. Aktywowane makrofagi uwalniają czynniki wzrostu takie jak PDGF oraz VEGF, które inicjują proces powstawania ziarniny [10,11]. Makrofagi łączą się z białkami macierzy zewnątrzkomórkowej poprzez receptory integrynowe. Takie połączenie stymuluje makrofagi do fagocytozy mikroorganizmów obecnych w ranie i fragmentów macierzy zewnątrzkomórkowej oraz powoduje, że monocyty rozpoczynają działania zapalne lub naprawcze [11]. Dodatkowo w wyniku adhezji monocytów do macierzy zewnątrzkomórkowej dochodzi do wydzielania przez makrofagi i monocyty GM-CSF -

cytokiny niezbędnej do przeżycia monocytów i makrofagów, TNF-α - cząsteczki o znacznym potencjale prozapalnym oraz PDGF - czynnika chemotaktycznego i mitogennego dla fibroblastów.

Do innych istotnych cząsteczek produkowanych przez monocyty i makrofagi zaliczamy IL-1, TGF-β oraz IGF. Makrofagi w spoczynku produkują jedynie niewielkie ilości mediatorów prozapalnych. W wyniku działania cytokin prozapalnych, interferonów, lipopolisacharydów oraz innych produktów mikroorganizmów, makrofagi nabierają cech prozapalnych [12,13].

W badaniach in vitro udowodniono, że makrofagi są zdolne do przejścia z formy prozapalnej do alternatywnie aktywowanej, która charakteryzuje się produkcją mediatorów przeciwzapalnych takich jak antagonista receptora IL-1 czy IL-10 oraz czynników wzrostu takich jak TGF-β, VEGF i insulinopodobny czynnik wzrostu 1. Zmiana fenotypu makrofagów jest konieczna do przejścia z fazy zapalnej do proliferacyjnej w procesie gojenia ran [14].

Czynniki wzrostu produkowane przez makrofagi i monocyty są niezbędne do rozpoczęcia i postępu w gojeniu ran, co udowodniły badania na modelach zwierzęcych z upośledzoną funkcją makrofagów [15]. Chociaż makrofagi pełnią kluczową rolę w przejściu fazy zapalnej gojenia ran w proliferacyjną, proces zapalny jest silnie mediowany przez cytokiny zapalne takie jak IL-4, IL-6, IL-8 i INF-α. Interleukina 4 jest cytokiną o różnorodnym działaniu, która poza stymulowaniem stanu zapalnego stymuluje budowę macierzy zewnątrzkomórkowej przez fibroblasty [16,17]. Interleukina 8 posiada działanie chemotaktyczne dla neutrofilów oraz hamuje proces obkurczania się rany [18]. Interleukina 6 posiada działanie zarówno pro, jak i przeciwzapalne. W organizmie ludzkim jest wydzielana przez limfocyty T i makrofagi, a jej rola to stymulacja odpowiedzi immunologicznej podczas zakażenia lub po urazie. Cząsteczka ta pełni ważną rolę podczas gojenia ran, stymulując proliferację keratynocytów i fibroblastów, indukując syntezę i rozpad białek macierzy zewnątrzkomórkowej oraz modulując odpowiedź immunologiczną w ranie. Działanie przeciwzapalne IL-6 wynika z hamowania TNF-α oraz IL-1 [19,20]. Rolą TNF- α w ranie jest stymulowanie rozwoju stanu zapalnego. Cytokina ta jest produkowana głównie przez aktywowane makrofagi, a jej działanie powoduje pojawienie się cech ostrego stanu zapalnego tj. ocieplenia, obrzęku, zaczerwienienia oraz bólu poprzez indukowanie powstawania prostaglandyny E2.

Dodatkowo TNF-α wpływa na aktywację metaloproteinaz, głównie MMP-2 i MMP-9, które są odpowiedzialne za odkładanie się kolagenu i jego rozpad. Najnowsze badania pokazały, że PGE-2 może być zastosowana jako środek terapeutyczny w leczeniu trudno gojących się ran [21,22]. Odmienną rolę w gojeniu ran pełni interleukina 10. Cząsteczka ta jest uważana za cytokinę przeciwzapalną, której działanie polega na hamowaniu syntezy prozapalnych cytokin takich jak IFN-α, TNF-α oraz GM-CSF w makrofagach i limfocytach T [23]. Liczne badania nad interferonem-α ujawniły jego działania biologiczne, wśród których najistotniejszymi dla gojenia się ran są: ograniczenie procesów włóknienia oraz bliznowacenia, a także działanie antagonistycznie do IL-4 [24-27].

Fazy gojenia ran nakładają się na siebie, jednak można wyróżnić ich cechy charakterystyczne. Po fazie zapalnej, która trwa 48-72 godzin po urazie, obserwujemy fazę proliferacyjną. Faza ta trwa około do dwóch tygodni, a jej cechą charakterystyczną jest migracja fibroblastów oraz odkładanie się białek macierzy zewnątrzkomórkowej, zastępującej tymczasową macierz złożoną z fibryny i fibronektyny [6]. Cytokiny i czynniki wzrostu, powstałe podczas fazy zapalnej, w trakcie fazy proliferacyjnej działają jako chemoatraktanty i bodźce do proliferacji. Podczas fazy proliferacyjnej fibroblasty produkują białka macierzy zewnątrzkomórkowej takie jak kwas hialuronowy, proteoglikany oraz prokolageny typu 1 i typu 3 [28]. Proces ten jest stymulowany przez molekuły należące do grupy czynników wzrostu fibroblastów, zwłaszcza FGF-2, który stymuluje migrację, proliferację i różnicowanie fibroblastów [7,20,29].

Liczne badania udowodniły istotną rolę transformujących czynników wzrostu β w procesie gojenia ran. Wszystkie trzy izoformy (TGF-β1, TGF-β2, TGF-β3) są obecne w ranie podczas procesu jej gojenia, nawet podczas gojenia w życiu płodowym. Cząsteczki te powodują stymulację angiogenezy, proliferację fibroblastów, syntezę kolagenu oraz tworzenie i przebudowa nowo powstałej macierzy zewnątrzkomórkowej [31].

Podczas końcowej fazy gojenia – fazy przebudowy, ustala się równowaga pomiędzy tworzeniem nowego kolagenu a jego degradacją. Faza ta trwa do 18 miesięcy i może być modyfikowana przez liczne czynniki zewnętrzne w celu uzyskania jak najlepszego efektu estetycznego blizny. Enzymatyczna degradacja macierzy zewnątrzkomórkowej jest jednym z podstawowych procesów zachodzących w trakcie procesu gojenia

rany w tym również w fazie przebudowy. Metaloproteinazy macierzy zewnątrzkomórkowych są molekułami biorącymi udział zarówno w fizjologicznym, jak i patologicznym procesie gojenia ran oraz w naprawie tkankowej [32,33]. Białka te posiadają zdolność degradowania wielu cząsteczek macierzy zewnątrzkomórkowej oraz błon podstawnych. Udowodniono, że metaloproteinazy pełnią również istotną rolę jako modulatory procesu zapalnego podczas wczesnego okresu gojenia ran. Szczególną rolę przypisuje się MMP-2 oraz MMP-9, które mogą wpływać na końcowy efekt estetyczny blizny [34].

Przewlekłe nasilenie procesu zapalnego w ranie może powodować powstanie niegojącej się rany przewlekłej. Nadmierna synteza białek macierzy, często spowodowana zaburzeniem molekularnej regulacji tego procesu, powoduje nadmierne bliznowacenie. Naukowcy dążą do odkrycia ról poszczególnych cytokin i cząsteczek wzrostu w procesie gojenia ran celem umożliwienia większego wpływania na proces gojenia i ewentualnie jego modyfikacji. Zaburzenia gojenia ran u ludzi mogą się przejawiać jako przedłużone gojenie (jak u pacjentów z cukrzycą, owrzodzeniami żylakowymi czy narażonych na energię promienistą), lub nadmierne bliznowacenie - obserwowane w bliznach pooparzeniowych i keloidach. Nadmierne bliznowacenie jest spowodowane odkładaniem się nadmiernej ilości białek macierzy zewnątrzkomórkowej oraz zaburzeniami w powstawaniu naczyń krwionośnych i ich proliferacji. W takich wypadkach, znacznie zwiększone powstawanie tkanki włóknistej powoduje nadmierne bliznowacenie. Może to w efekcie zaburzyć funkcjonowanie stawów oraz powodować znaczą deformację ciała. Sytuacje te są obserwowane zwłaszcza po oparzeniach, kiedy powstają tak zwane blizny przerostowe. Nadmierne bliznowacenie jest również obserwowane po niewielkich uszkodzeniach skóry, kiedy z nieznanych przyczyn powstają deformujące blizny zwane keloidami, mające najprawdopodobniej podłoże genetyczne [35].

Pomimo licznych badań nad procesem gojenia ran oraz analiz prawidłowych i patologicznych procesów naprawy tkankowej nie osiągnięto istotnego postępu w leczeniu pacjentów z zaburzonym gojeniem ran. Stało się jasne, że zastosowanie monoterapii, takiej jak miejscowe podanie czynników wzrostu, ma jedynie nieznaczny wpływ na poprawę gojenia ran w ocenie klinicznej. Jest to spowodowane najprawdopodobniej znaczną plastycznością i zmiennością związków regulujących proces gojenia ran lub ich szybką degradacją w ranie.

Optymalnym rozwiązaniem terapeutycznym poprawiającym postęp gojenia ran niegojących się oraz zmniejszającym przerastanie blizn, jest zastosowanie wielu technik jednoczasowo. Równoczesne zastosowanie matryc do regeneracji skóry, miejscowo lub ogólnodziałających czynników wzrostu, terapii genowej, terapii komórkowej oraz działań mechanicznych wydaje się rozwiązaniem najbardziej optymalnym. Stąd, w dzisiejszych czasach, klinicyści - wsparci osiągnięciami naukowców - mają do dyspozycji liczne metody lecznicze modyfikujące i kontrolujące przebieg gojenia ran.

2. Matryca do regeneracji skóry Integra DRT®

Matryca do regeneracji skóry Integra DRT® (Dermal Regeneration Template) została opracowana w Stanach Zjednoczonych Ameryki przez chirurga Johna F. Burke'a, ówczesnego dyrektora Centrum Oparzeń w Massachusetts General Hospital i Instytutu Oparzeniowego Shriners oraz inżyniera Ioannasa Yannas'a z Massachusetts Institutte of Technology. Stworzenie Integry jest owocem badań, które rozpoczęły się w latach siedemdziesiątych. Integra została zaprojektowana jako sztuczna skóra, aby umożliwić leczenie skrajnie ciężkich oparzeń powyżej 90% TBSA. Równocześnie badano możliwości poprawy efektów leczenia oparzeń pełnej grubości skóry, które wymagały licznych operacji rekonstrukcyjnych po zakończeniu leczenia. Podczas projektowania Integry starano się stworzyć materiał będący warstwą pełniącą podstawowe funkcje skóry, to jest ochrony przed utratą płynów przez łożysko rany oraz bariery przed środowiskiem zewnętrznym. Co więcej, próbowano stworzyć materiał umożliwiający zmniejszenie nasilenia odpowiedzi zapalnej, będącej integralną częścią procesu gojenia ran. Pierwsze zakończone sukcesem próby kliniczne przeprowadzono w latach osiemdziesiątych XX wieku [36]. Umożliwiło to uzyskanie w 1996 roku zgody FDA na zastosowanie kliniczne.

W rzeczywistości Integra nie jest sztuczną skórą. Jest jedynie dwuwarstwową matrycą (macierzą), która umożliwia regenerację głębokich warstw skóry. Główna warstwa matrycy składa się ze specjalnie usieciowanych włókien kolagenu bydlęcego typu I, otrzymanego ze ścięgien. Kolagen jest połączony z glikozaminoglikanem (siarczan-6-chondroityny) otrzymanym z chrząstki rekina, która – jak wykazano w badaniach podstawowych - ma minimalne właściwości immunogenne i umożliwia ułatwiony napływ komórek gospodarza oraz posiada właściwości redukujące stan zapalny [37-39]. Złożona budowa matrycy umożliwia jej rozkład w odpowiednim czasie i stworzenie dobrze unaczynionego podłoża pod bardzo cienki przeszczep skóry pośredniej grubości.

Warstwa powierzchowna jest warstwą silikonową. Rolą tej warstwy jest ochrona przed środowiskiem zewnętrznym i ograniczenie utraty wody przez łożysko rany. Warstwa silikonowa zostaje usunięta, gdy Integra ulegnie wrośnięciu w dno rany, ustępując miejsca przeszczepowi skóry pośredniej grubości lub hodowli autologicznych keratynocytów. Leczenie z zastosowaniem Integry wymaga dwóch procedur chirurgicznych, przeprowadzonych w odstępie około jednego miesiąca [40,41]. Schemat budowy matrycy do regeneracji skóry Integra jest przedstawiony na Rycinie 1. Rycina 2 przedstawia schemat leczenia z zastosowaniem Integry.



Rycina 1. Budowa matrycy Integra® DRT (źródło: www.ilstraining.com)

Analiza histologiczna procesu regeneracji skóry z użyciem matrycy Integra ujawniła różnice w porównaniu do normalnego gojenia ran. Badania w mikroskopie świetlnym pokazują, że kolagenowa macierz posiada bardzo porowatą budowę. Wielkość porów jest ściśle określona i mieści się w przedziale między 40 a 100µm. Według prac Moiemena i Sterna, w procesie regeneracji skóry z zastosowaniem Integry można wyróżnić od czterech do siedmiu etapów. Podczas integracji matrycy Integra z łożyskiem rany obserwujemy fazy: wchłaniania; migracji fibroblastów; tworzenia naczyń krwionośnych oraz przebudowy z dojrzewaniem. Histologicznie fazy gojenia Integry są bardzo podobne do faz procesu gojenia ran lub wgajania przeszczepu skóry. Okres wchłaniania rozpoczyna się w kilka minut po implantacji matrycy w łożysku rany. Integra zostaje nasiąknięta płynem tkankowym zawierającym erytrocyty. Uwolnione zostają chemoatraktanty, które stymulują napływ komórek zapalnych w łożysko rany. W ciągu kilku godzin od implantacji, monocyty i neutrofile są głównymi komórkami macierzy.

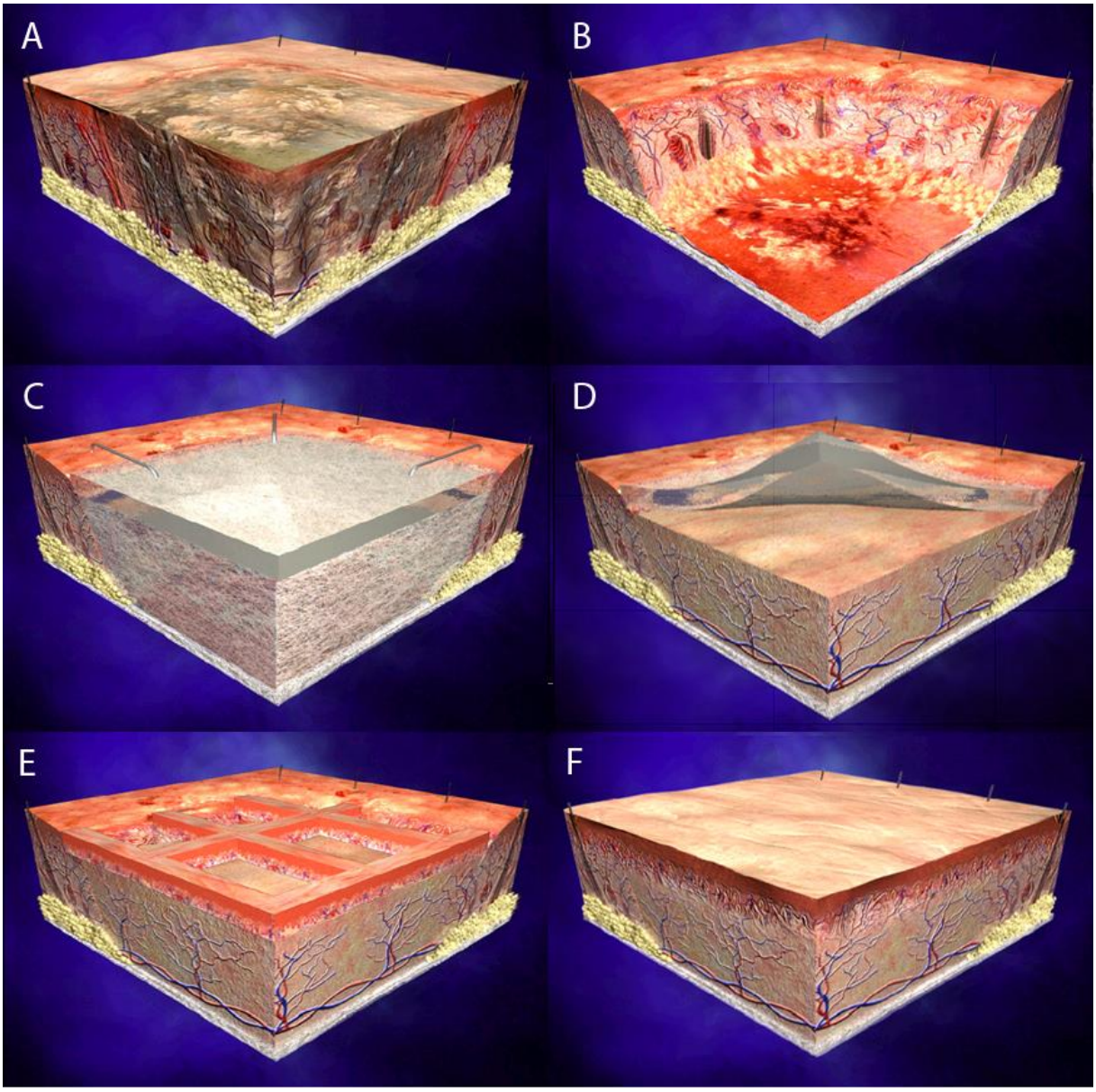

Rycina 2. Schemat leczenia z zastosowaniem matrycy Integra® DRT (źródło: www.ilstraining.com)

A – uraz pełnej grubości skóry, oparzenie st. III, znamię barwnikowe; B – wycięcie zmiany; C – implantacja Integry z umocowaniem jej zszywkami; D – wgajanie Integry oraz usunięcie warstwy silikonu; E – wgojona Integra zostaje pokryta przez bardzo cienki przeszczep skóry pośredniej grubości; F – zregenerowana skóra bez przydatków skórnych.

Produkują one cytokiny i czynniki wzrostu, które stymulują chemotaksję i migrację komórek śródbłonka w kolejnych fazach, umożliwiając powstawanie nowych naczyń krwionośnych. Włóknik z płynu wysiękowego zwiększa przywieranie matrycy do łożyska rany. Macierz Integra zwiększa swoje rozmiary ulegając obrzękowi w ciągu kilku pierwszych dni po implantacji, a w ciągu pierwszych dwóch tygodni od wszczepienia

zmienia kolor z czerwonego na jasnożółty z czerwonymi plamami w miejscach, gdzie jest większe stężenie krwinek czerwonych.

W drugiej fazie gojenia, która trwa do 14 dni po implantacji Integry, rozpoczyna się migracja fibroblastów. Komórki te, stając się miofibroblastami, używają włókien kolagenu macierzy Integra jako matrycy. W trzecim tygodniu fibroblasty osiadają wzdłuż przestrzeni między włóknami, rozpoczynając produkcję własnego kolagenu. W tym samym czasie sieć kolagenowa matrycy zostaje rozłożona i zastąpiona nowym kolagenem produkowanym przez fibroblasty biorcy.

W trzeciej fazie rozpoczyna się tworzenie nowych naczyń krwionośnych. Pod koniec drugiego tygodnia w matrycy pojawiają się komórki nabłonka naczyniowego, które następnie tworzą zwarte kolumny albo pączki, i tworzą światło, które jest konieczne do transportu krwi i substancji odżywczych do nowo osiadłych fibroblastów. Pod koniec czwartego tygodnia tworzenie nowych naczyń jest już znacznie zaawansowane, a zwiększone odkładanie kolagenu wypełnia pory w macierzy Integra. W tym samym czasie włókna matrycy stopniowo zanikają.

Czwarta faza rozpoczyna się po czwartym tygodniu od implantacji Integry i związana jest z przebudową i dojrzewaniem matrycy. Macierz jest już zasiedlona przez fibroblasty, a przestrzenie są wypełnione nowo powstałym kolagenem, który stopniowo zastępuje kolagen macierzy Integra. Nowo powstały kolagen jest nie do odróżnienia histologicznie od występującego w prawidłowej skórze. Na początku tej fazy gojenia, nowopowstała skóra właściwa staje się grubsza od normalnie występującej skóry właściwej, ale w kolejnych miesiącach dojrzewania staje się cieńsza i bardziej podatna na rozciąganie. W trakcie tej fazy przeszczepy naskórkowe zostają położone na dojrzałą matrycę przylegając do nowopowstałej skóry właściwej oraz wytwarzając połączenia skórno-naskórkowe. Zregenerowana skóra nie posiada jednak przydatków skórnych, zakończeń nerwowych ani włókien elastycznych [40,42].

Dzisiaj Integra jest produkowana w laboratoriach Integra Life Sciences Corporation w Plainsboro (NJ), USA i jest dostępna w pięciu wersjach w zależności od potrzeb klinicznych:

1. Integra® DRT – dwuwarstwowa macierz z silikonową powłoką – najbardziej popularna
2. Single layer Integra® DRT – jednowarstwowa macierz, bez powłoki silikonowej do wypełniania głębokich ubytków tkankowych
3. Meshed Integra® DRT – fabrycznie siatkowana
4. Silver Ions Integra® DRT – macierz zawierająca jony srebra o działaniu przeciwbakteryjnym
5. Integra® Flowable Wound Matrix – w formie żelu do wypełniania ubytków tkankowych o typie tunelowym

Integra® DRT jest dostępna w arkuszach o czterech rozmiarach:

- 5 cm x 5 cm
- 10 cm x 10 cm
- 10 cm x 25 cm
- 20 cm x 25 cm

Integra wymaga dobrze unaczynionego, przygotowanego podłoża, które umożliwi szybkie unaczynienie matrycy. Integra w arkuszach lub po posiatkowaniu, powinna być układana w łożysku rany w taki sposób, aby stykające się arkusze układały się zgodnie z liniami Langera. Dzięki temu zmniejsza się ryzyko powstania ewentualnych przykurczów w miejscach łączenia. Arkusze Integry mogą być umocowane do łożyska rany i sąsiadującej skóry za pomocą zszywek lub pojedynczych niewchłanialnych szwów. Stosowanie szwów jest szczególnie wskazane na twarzy oraz w trudnych anatomicznie regionach takich jak doły pachowe i pachwiny. Po umocowaniu do dna rany wskazane jest zastosowanie nieprzywierającego opatrunku uciskowego. Szczególnie wskazane są nieprzywierające opatrunki zawierające srebro ewentualnie można zastosować terapię NPWT. Pierwsza zmiana opatrunków powinna być przeprowadzona około czterech dni po zabiegu operacyjnym, a kolejne co siedem dni. Pacjenci z niepowikłanym przebiegiem gojenia mogą być prowadzeni w trybie ambulatoryjnym. Po 3-4 tygodniach, kiedy Integra jest prawidłowo unaczyniona i przebudowana, w warunkach bloku operacyjnego warstwa silikonowa zostaje usunięta. Podczas tego samego zabiegu należy wyrównać powierzchnię Integry, a następnie pokryć bardzo cienkimi (0,1 – 0,2mm) autogennymi przeszczepami skóry pośredniej grubości. Przeszczepy mogą być wcześniej posiatkowane, jednak wskazane jest stosowanie litych przeszczepów w okolicach ważnych estetycznie okolic ciała oraz w pobliżu stawów.

Niepowikłane gojenie przeszczepów trwa około 5-7 dni, a pełna integracja z matrycą Integra - około 3 tygodni. Od tego momentu zagojona rana ulega dojrzewaniu i przebudowie, co trwa nawet do osiemnastu miesięcy. Proces ten polega na zmianie zabarwienia, poprawie elastyczności i unaczynienia. W tym okresie obserwowane jest u 10-15% pacjentów obkurczenie się Integry, które skutkuje gorszym efektem końcowym leczenia. Po tym okresie leczenie uznaje się za zakończone i może być przeprowadzona ostateczna ocena. Chociaż skóra zregenerowana na matrycy Integra nie posiada przydatków, jest elastyczna, gładka i zwykle nie ulega przerostowi. Kolor nieznacznie różni się od zdrowej skóry, będąc najczęściej nieco bledszym. Aby uzyskać najlepsze rezultaty estetyczne, wskazane jest wczesne rozpoczęcie terapii przeciw powstawaniu blizn. Najczęściej stosuje się w tym celu ubranka uciskowe, opatrunki przylegające, nawilżanie i terapię silikonową.

Najczęstsze powikłania w leczeniu z zastosowaniem Integry to powstanie krwiaka, nagromadzenie się płynu surowiczego pod implantowaną matrycą oraz infekcja z przedwczesnym odklejeniem się warstwy silikonowej. Powikłania te powodują częściową lub całkowitą utratę matrycy z powstawaniem ziarniny w łożysku rany. W efekcie leczenie jest przedłużone ze złym efektem estetycznym i powstaniem prawdziwych blizn przerostowych [42,44,45].

Integra od momentu wprowadzenia do zastosowania klinicznego ponad trzydzieści lat temu, znajduje dzisiaj liczne wskazania w chirurgii. Głównie materiał ten jest stosowany w ciężkich oparzeniach i chirurgii rekonstrukcyjnej. Integra została zaprojektowana w celu poprawy rokowania ciężko oparzonych pacjentów i aktualnie jest szeroko stosowana w centrach oparzeniowych na całym świecie. Głównym wskazaniem do zastosowaniu tego materiału jest rana pełnej grubości skóry powstała w wyniku wycięcia martwicy z rany oparzeniowej III stopnia. Integra umożliwia dobre zabezpieczenie miejscowe rany, bez powstawania dodatkowych ran będących miejscami dawczymi.

Dobre rezultaty w leczeniu z zastosowaniem Integry u dorosłych zachęciły do stosowania tego materiału u dzieci, w przypadku których materiał ten posiada jeszcze więcej wskazań do zastosowania.. Wynika to z faktu, że leczenie dzieci z wykorzystaniem Integry pozwala na uzyskanie większej elastyczności i podatności na rozciąganie blizn niż przy wykorzystaniu przeszczepów skóry STSG. W przypadku pacjentów w trakcie wzrostu ma to szczególne znaczenie, gdyż umożliwia wzrost bez konieczności przeprowadzania licznych operacji rekonstrukcyjnych. Badania wieloośrodkowe udowodniły, że zastosowanie Integry w ostrej

fazie oparzenia zmniejsza liczbę zabiegów operacyjnych u chorych oparzonych oraz skraca czas hospitalizacji. Dodatkowo udowodniono, że Integra zmniejsza nasilenie odpowiedzi metabolicznej na uraz oparzeniowy zarówno we wczesnych, jak i późnych okresach po oparzeniu [46]. Powyższe wyniki sugerują, że zastosowanie matrycy do regeneracji skóry Integra w określonych sytuacjach klinicznych daje więcej korzyści niż stosowanie klasycznych przeszczepów skóry pośredniej grubości u dorosłych i u dzieci.

Zastosowanie Integry w chirurgii rekonstrukcyjnej początkowo ograniczało się do leczenia powikłań pooparzeniowych. Obecnie najczęstszymi wskazaniami do leczenia rekonstrukcyjnego z wykorzystaniem matrycy Integra są blizny przerostowe i przykurcze pooparzeniowe. W tego typu zabiegach, Integra jest bardzo dobrym materiałem zastępującym przeszczepy skóry zarówno pełnej grubości, jak i pośredniej grubości w ranach, co udowodniono w wielu badaniach klinicznych [42,45].

Integra jest również chętnie wykorzystywania w leczeniu rekonstrukcyjnym znamion olbrzymich typu kąpielowego u dzieci. Wady wrodzone tego typu są związane ze zwiększonym ryzykiem transformacji nowotworowej, stąd wskazane jest wczesne leczenie chirurgiczne [47,48]. W takich przypadkach Integra jest dobrą alternatywą dla leczenia przeszczepami skóry pośredniej grubości lub ekspanderami skórnymi. Do rzadszych wskazań należą urazy, szczególnie skalpacyjne, nowotwory skóry oraz rany przewlekłe [49-53].

Matryca do regeneracji skóry Integra może być stosowna w pokrywaniu ubytków skóry pełnej grubości jako jedna z alternatywnych metod dla przeszczepów skóry pełnej grubości. Obecnie dostępnych jest wiele materiałów wykorzystujących kolagen zwierzęcy bądź w pełni syntetycznych, które umożliwiają pokrycie rozległych ubytków skóry przekraczające możliwości zastosowania autogennych przeszczepów skóry pełnej grubości [54].

Oddział Chirurgii Plastycznej i Rekonstrukcyjnej z Dziecięcym Centrum Oparzeniowym Uniwersyteckiego Szpitala Dziecięcego w Krakowie ma duże doświadczenie w zastosowaniu Integry. W jednostce tej, w 2004 roku zespół pod kierownictwem profesora Jacka Puchały po raz pierwszy w Polsce przeprowadził zabieg z użyciem Integry. Od tego czasu Integra była wykorzystana w ponad 50 przypadkach, głównie w leczeniu rozległych blizn i przykurczów pooparzeniowych oraz zabiegach resekcji rozległych znamion barwnikowych. Charakterystyka pacjentów leczonych w tym ośrodku jest przedstawiona w Tabeli 1.

Dane	Wartość
Liczba pacjentów	45
Wiek	25 miesięcy – 25 lat
Liczba zabiegów z użyciem matrycy Integra	52
Wskazania operacyjne	Blizny pooparzeniowe, znamiona barwnikowe olbrzymie
Powierzchnia implantowanej matrycy Integra użyta w trakcie jednego zabiegu	150 – 1500 cm^2
Efekt terapeutyczny	100% przypadków
Wczesna infekcja z utratą matrycy do 50%	2 przypadki
Późne powikłania w leczeniu (związane z STSG)	2 przypadki
Infekcja miejscowa rany (do 15% powierzchni)	5 przypadków (9,5%)
Okres obserwacji po zabiegu	6 miesięcy do 5 lat

Tabela 1. Ogólna charakterystyka pacjentów leczonych z zastosowaniem matrycy Integra w Oddziale Chirurgii Plastycznej i Rekonstrukcyjnej z Dziecięcym Centrum Oparzeniowym Uniwersyteckiego Szpitala Dziecięcego w Krakowie w latach 2004 do 2011

Aktualnie stosowany schemat leczenia z zastosowaniem matrycy Integra w zabiegach rekonstrukcyjnych u dzieci przedstawia Tabela 2.

Czas	Zabieg
Dzień 0	Etap pierwszy: implantacja matrycy Integra
Dzień 3-5	Pierwsza zmiana opatrunków
Dzień 6-8	Druga zmiana opatrunków i wypis ze szpitala
Dzień 14	Kontrola gojenia w warunkach poradni
Dzień 21	Kontrola gojenia w warunkach poradni
Dzień 25-28	Etap drugi: przeszczepy skóry pośredniej grubości
Dzień 30	Pierwsza zmiana opatrunków po przeszczepach skóry
Dzień 32	Druga zmiana opatrunków po przeszczepach skóry i wypis ze szpitala
Dzień 35	Kontrola gojenia przeszczepów w warunkach poradni

Tabela 2. Schemat stosowania matrycy Integra w zabiegach rekonstrukcyjnych u dzieci

Matryca Integra do dzisiaj pozostaje bardzo popularnym substytutem skóry, który znajduje liczne zastosowania w leczeniu chirurgicznym. Nadal prowadzone jest wiele badań nad tym materiałem w celu ulepszenia protokołu jego stosowania. Głównym celem jest osiągnięcie jak najmniejszego bliznowacenia, aby poprawić efekt estetyczny. Największą niedogodnością, związaną z leczeniem Integrą, jest konieczność drugiego zabiegu chirurgicznego – pokrycia Integy przeszczepami skóry. Stosunkowo częstym powikłaniem jest infekcja powodująca bardzo zły końcowy efekt estetyczny. W celu poprawienia protokołu leczniczego stosuje się zawiesiny autologicznych keratynocytów równoczasowo z implantacją Integry celem odtworzenia warstwy naskórkowej zregenerowanej skóry. Wczesne wyniki tych prób są bardzo obiecujące, ponieważ keratynocyty chętnie migrują przez macierz [55,56]. Inni klinicyści stosują terapię ujemnego ciśnienia w ranie (NPWT) w celu przyspieszenia wgajania Integry w łożysko rany oraz zmniejszenia ryzyka infekcji.

Interesującym celem wydaje się zbadanie poziomu odpowiedzi zapalnej na implantację matrycy Integra w żywym organiźmie oraz analiza systemowych poziomów czynników wzrostu podczas gojenia. Wyniki takiej analizy mogą przyczynić się do poznania nowych, wczesnych markerów infekcji oraz wskazać, które cząsteczki są odpowiedzialne za powstawanie blizn przerostowych. Wnioski z takiego badania być może pomogą w opracowaniu optymalnego schematu leczenia z zastosowaniem matrycy Integra, którego efektem będzie w pełni zregenerowana dwuwarstwowa skóra bez blizn.

III. HIPOTEZA BADAWCZA

Matryca do regeneracji skóry Integra® DRT posiada właściwości przeciwzapalne i może wpływać na wczesne fazy gojenia ran. Hipotezy szczegółowe są wymienione poniżej:

1. Implantacja matrycy Integra zmniejsza stężenie prozapalnych cytokin i czynników wzrostu w porównaniu z grupą kontrolną (badanie eksperymentalne).

2. U pacjentów leczonych z zastosowaniem matrycy Integra profil cytokin i czynników wzrostu związanych z gojeniem różni się w zależności od wystąpienia infekcji rany (badanie kliniczne).

3. Istnieje korelacja pomiędzy stężeniem analizowanych molekuł a powierzchnią implantowanej matrycy, przebiegiem gojenia i ostatecznym efektem estetycznym.

IV. CELE

1. Porównanie osoczowych stężeń cząsteczek IL-4; IL-6; IL-10; TNF-α; FGF-2; GM-CSF; PDGF-BB; TGF-β1; TGF-β2; TGF-β3 u myszy z implantowaną Integrą® DRT i w grupie kontrolnej.

2. Ocena zmian w stężeniu osoczowych cząsteczek IL-4, IL-8, FGF-2, TGF-β1, IFN-α, VEGF, EGF, GM-CSF, MMP-2, MMP-9, CRP u pacjentów leczonych w fazie rekonstrukcyjnej z zastosowaniem matrycy Integra® DRT.

3. Analiza przebiegu gojenia matrycy Integra u pacjentów z niepowikłanym przebiegiem leczenia oraz u chorych, którzy rozwinęli infekcję w ranie.

4. Ocena, czy zmiany osoczowych stężeń cytokin i czynników wzrostu mogą być pomocne w wykrywaniu zakażenia w ranie leczonej z zastosowaniem matrycy Integra w zabiegach rekonstrukcyjnych.

V. BADANIE EKSPERYMENTALNE

a) Materiał i metody

Model gojenia ran u myszy

Przeprowadzenie badania na modelu zwierzęcym miało na celu naśladowanie fizjologii gojenia ran u ludzi i umożliwienie porównania wyników z grupą kontrolną. Badanie takie u ludzi byłoby niezmiernie trudne do przeprowadzenia z powodów etycznych. Gojenie ran było analizowane u wielu gatunków zwierząt. Gryzonie są atrakcyjne do prowadzenia badań eksperymentalnych z powodu ich szerokiej dostępności, niskich kosztów oraz prostego postępowania. Model mysi posiada jednak pewne wady. Przede wszystkim mechanizmy gojenia u myszy różnią się nieznacznie od gojenia ran u ludzi [59,60]. Główne różnice w gojeniu ran u człowieka i myszy zostały przedstawione w Tabeli 3.

	Człowiek	**Mysz**
Cykl wzrostu włosa	Wysoce zróżnicowany, zależny od okolicy	Około 3 tygodni
Architektura naskórka	Warstwa siatkowata obecna	Brak warstwy siatkowatej
Gruczoły apokrynowe	Obecne w okolicy pachowej, pachwinowej i okołoodbytniczej	Brak
Właściwości biomechaniczne	Dość gruba, sztywna, przyległa do tkanek położonych głębiej	Cienka, podatna, luźna
Grubość tkanki podskórnej	Mniej zróżnicowana	Zależna od cyklu wzrostu włosa
Obecność podskórnej warstwy mięśniowej	Obecna jedynie w okolicy szyi jako *platysma*	Obecna nad tułowiem jako *panniculosus carnosus*
Główny mechanizm gojenia ran	Powstawanie ziarniny i naskórkowanie	Obkurczanie

Tabela 3. Główne różnice w mechanizmie gojenia ran u człowieka i myszy

Mając na uwadze powyższe różnice w gojeniu ran, do oceny nasilenia systemowej odpowiedzi zapalnej po implantacji matrycy Integra wykorzystano mysi model gojenia ran według opisu wcześniejszych autorów [61]. W projekcie wykorzystano 72 dorosłe osobniki

płci żeńskiej typu C57BL/6 w wieku 6 tygodni. Zwierzęta były dostarczone przez UWA Animal Care Facilities. Cały eksperyment był przeprowadzony w pracowniach University of Western Australia (UWA) zgodnie z wymogami stawianymi przez australijskie prawo tj. Australian Code of Practice for the Care and Use of Animals for Scientific Purposes, a przebieg doświadczenia został zaaprobowany przez Komisję Bioetyczną UWA (RA/3/100/1067). Po dostarczeniu zwierząt do pracowni, przebywały one tam 7 dni celem aklimatyzacji do warunków środowiska. Przed rozpoczęciem eksperymentu, grzbiet zwierząt został ogolony. Wszelkie zabiegi oraz uśmiercanie zwierząt odbywały się w znieczuleniu isofluranem przy użyciu komory do znieczulenia oraz specjalnej maski. W dniu rozpoczęcia eksperymentu (Dzień 0) 8 zwierząt bez interwencji zostało uśmierconych, celem określenia wyjściowego poziomu badanych cząsteczek (Negatywna Kontrola). Zabieg uśmiercania gryzoni wymagał podania dootrzewnowego pentobarbitonu (160mg/kg). Z każdego ze zwierząt pobrano 0,5 cm^3 krwi drogą punkcji sercowej w sposób, jaki opisał Hoff [62]. Krew była pobierana przy pomocy strzykawek do insuliny z bardzo cienką igłą. Po pobraniu krew była umieszczana w pojemnikach z EDTA, które następnie były umieszczane na lodzie. Po pobraniu próbki były wirowane w temperaturze 4^oC, a uzyskane tą drogą osocze było porcjowane do pojemników typu Eppendorf i umieszczane w zamrażarce w temperaturze -80^oC do momentu analizy. W tym samym dniu 64 zwierzęta miały wytworzoną ranę pełnej grubości skóry na grzbiecie tułowia przy pomocy 12mm biopsji tnącej o powierzchni 1,13 cm^2 odpowiadającej 8% całkowitej powierzchni ciała. W kolejnym kroku eksperymentu 32 zwierzęta otrzymały dokładnie tej samej powierzchni Integrę (1,13 cm^2), która została wszyta w ranę przy pomocy dwu szwów nylonowych o grubości 5-0. Szwy były umieszczone w pozycji godziny 6 i 12 rany. Wszystkie 64 zwierzęta otrzymały przezierny opatrunek Tegaderm® (3M Corp.) oraz domięśniowo buprenorphine (0.1mg/kg) jako środek przeciwbólowy.

Po zabiegu zwierzęta były trzymane w oddzielnych klatkach z dostępem do jedzenia i picia. Przez 5 dni po zabiegu zwierzęta otrzymywały wodę z Paracetamolem o stężeniu (1mg/ml) oraz były monitorowane w celu obserwacji dolegliwości pooperacyjnych, przyrostu masy ciała oraz stanu miejscowego rany operacyjnej. W dniu 1, 3, 7 i 14 osiem zwierząt z Grupy Integra oraz osiem zwierząt z Grupy Kontrolnej było uśmierconych, w sposób opisywany wcześniej, celem pozyskania krwi do badań. Schemat przebiegu badania przedstawia Rycina 3.

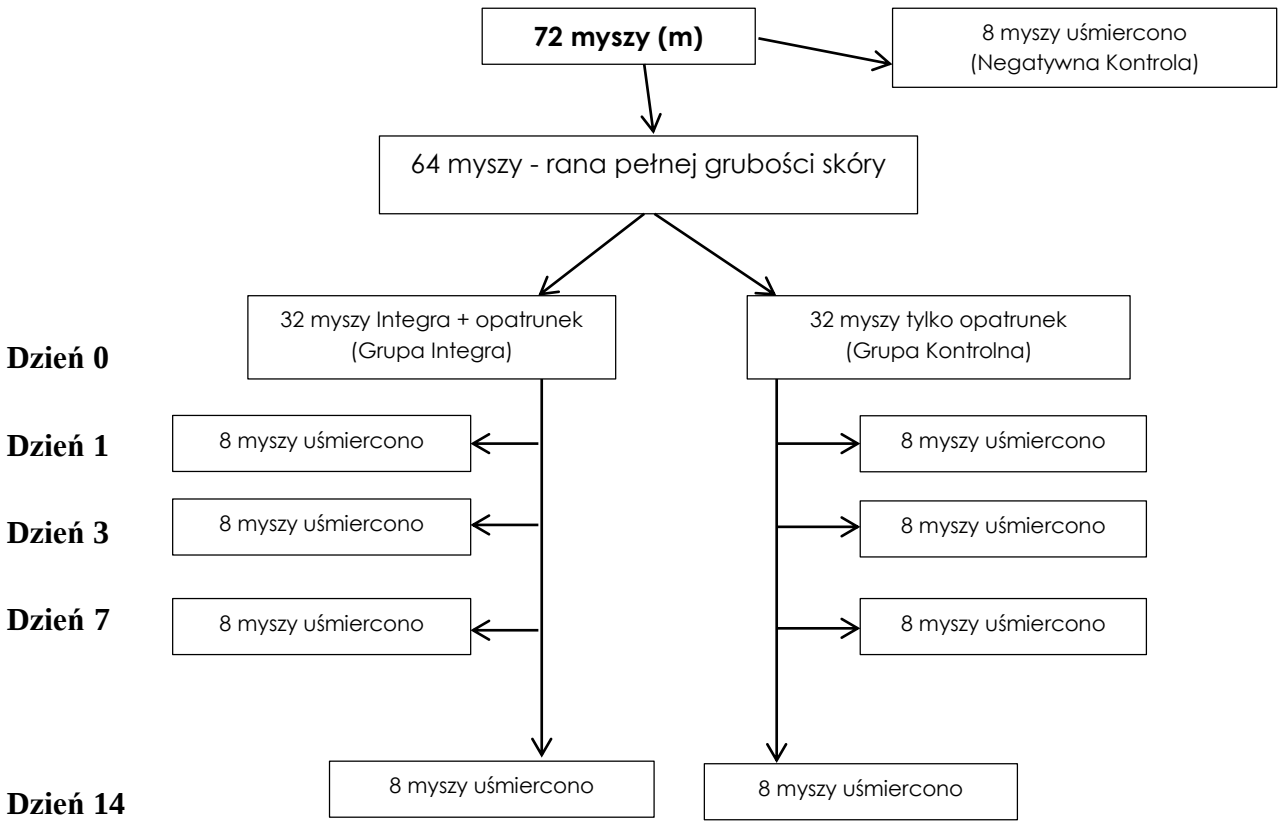

Rycina 3. Schemat projektu eksperymentalnego

Przebieg gojenia ran u zwierząt był dokumentowany za pomocą zdjęć wykonanych cyfrowym aparatem fotograficznym (IXUS, Canon, Tokyo, Japonia). Zdjęcia były wykonywane ze stałej odległości z linijką w tle. Powierzchnia rany była obliczana za pomocą programu ImageJ 1.46r (NIH, USA).

Badanie histologiczne

Pobrano wycinki pełnej grubości skóry z ran resztkowych wszystkich zwierząt uśmierconych dnia 14. Materiał po pobraniu został umieszczony w 10% roztworze zbuforowanej formaliny o temperaturze 4°C na okres 12 godzin. Następnie próbki zostały odwodnione za pomocą coraz to wyższych stężeń alkoholu etylowego, po czym ostatecznie zostały unieruchomione w parafinie i pocięte mikrotomem na skrawki o grubości 5µm. Skrawki zostały wybarwione za pomocą hematoxyliny i eozyny. Zabarwione skrawki na szkiełkach były analizowane z użyciem odwróconego mikroskopu świetlnego (Nikon TE 300, Japonia) wykorzystując 20x powiększenie.

Analiza cytokin

W powyższym projekcie przeprowadzono analizę osoczowych poziomów IL-4, IL-6, IL-10, TNF-α, FGF-2, GM-CSF, PDGF-BB, TGF-β1, TGF-β2 i TGF-β3. Oznaczenie przeprowadzono z wykorzystaniem techniki Multiplex na aparacie Luminex™ 100. Zestawy do oznaczeń dostarczyła firma Bio-Rad Laboratories Pty Ltd (NSW, Australia), a całość oznaczenia przeprowadzono w laboratoriach University of Western Australia.

Statystyka

Wyniki zostały przedstawione jako wartość średnia ± odchylenie standardowe. Przeprowadzono testy korelacji oraz t-Studenta wykorzystując pakiet SPSS 17.0. Testy korelacji Pearsona zostały przeprowadzone w celu korelacji stężenia cytokin w tych samych punktach czasowych. We wszystkich testach, za poziom istotności statystycznej przyjęto $p<0,05$.

b) Wyniki

Wszystkie zwierzęta przeżyły zabieg implantowania Integry i dotrwały do odpowiednich punktów czasowych, kiedy przeprowadzono zabieg uśmiercenia. W okresie obserwacji po zabiegu nie obserwowano zaburzeń zachowania osobników mogących świadczyć o dolegliwościach bólowych lub dyskomforcie pooperacyjnym. Wszystkie zwierzęta prawidłowo przybierały na wadze, a tylko u jednego osobnika rozpoznano infekcję Integry w dniu 14 po zabiegu, powodującą utratę matrycy. Wyniki oznaczeń badanych substancji w surowicy pochodzącej od tego osobnika zostały wykluczone z dalszych analiz statystycznych. Dwa zwierzęta z Grupy Integra straciły Integrę i wymagały dodatkowego zabiegu ponownego wszycia Integry 3 dnia po pierwszym zabiegu. Zwierzęta traciły opatrunki 1 dnia (50% zwierząt z obu grup) oraz 3 dnia (50% zwierząt z obu grup). 7 dnia po zabiegu implantacji Integry wszystkie zwierzęta z tej grupy były bez warstwy silikonowej na powierzchni Integry. Przebieg zamykania się rany w analizowanych grupach jest przedstawiony na Rycinie 4. 14 dnia zwierzęta z obu grup miały rany resztkowe, a procent powierzchni rany wyjściowej był istotnie niższy w Grupie z Integrą w porównaniu z Grupą kontrolną (3,8% vs. 9,2%, $p=0,02$).

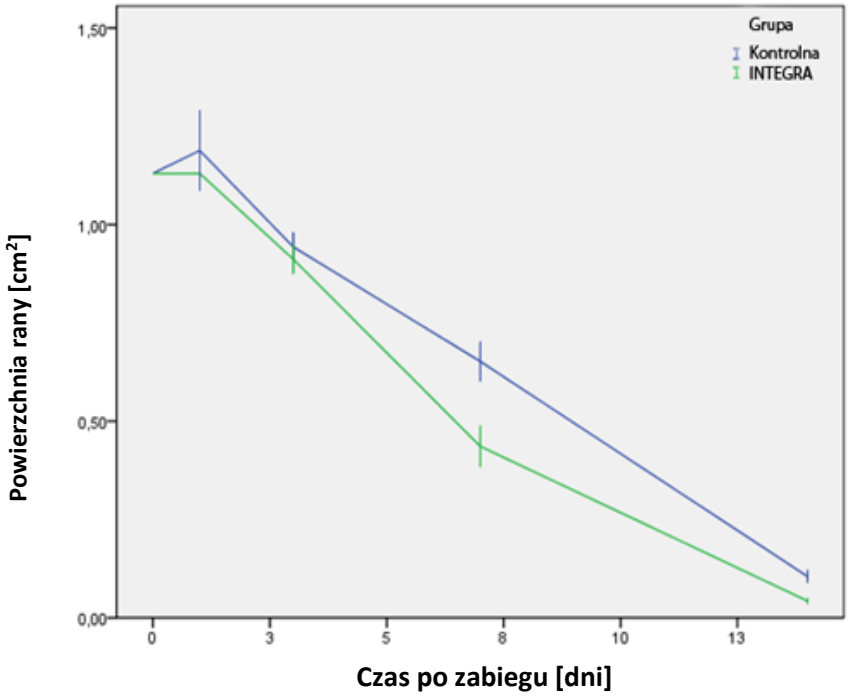

Rycina 4. Powierzchnia rany resztkowej w kolejnych dniach w obu grupach po zabiegu operacyjnym

Analiza cytokin ujawniła istotne statystycznie zmiany stężeń osoczowych cząsteczek w trakcie przebiegu gojenia ran. Stężenie IL-4 ponad czterokrotnie wzrosło po zabiegu operacyjnym w porównaniu do poziomu wyjściowego, osiągając stężenie na poziomie 20 pg/ml i pozostało na takim poziomie do 14 dnia bez istotnych zmian w obydwu grupach. Zmiany stężeń IL-6 w obydwu grupach były podobne. Już pierwszego dnia po zabiegu poziomy tej prozapalnej cytokiny znacząco uległy wzrostowi osiągając poziom 70 pg/ml i pozostały na tym wysokim poziomie do dnia 3. Od 3 dnia był obserwowany spadek stężenia IL-6 o połowę, który utrzymywał się do końca eksperymentu.

Obserwowano również istotne statystycznie różnice w przebiegu zmian stężeń osoczowych IL-10 oraz TNF-α. Średni poziom IL-10 po zabiegu wzrósł z 36 pg/ml do około 200 pg/ml. 7 dnia były obserwowane istotne różnice w poziomach tej cytokiny pomiędzy badanymi grupami. Zwierzęta z implantowaną Integrą miały niższy poziom tej cytokiny we krwi obwodowej, w porównaniu do zwierząt Grupy kontrolnej miały wyższe stężenie (148,6pg/ml vs. 227,6pg/ml). W dniach 7 do 14 obserwowano dalszy wzrost stężenia IL-10 w obydwu grupach. Osiągnął on w 14 dniu wyższy poziom w Grupie kontrolnej w porównaniu do Grupy z Integrą bez istotności statystycznej. Poziomy TNF-α zaczęły rosnąć od pierwszego dnia po zabiegu operacyjnym, osiągając podobny poziom w obu grupach w dniu 3 po zabiegu.

Niespodziewanie, w 7 dniu zaobserwowano istotny spadek stężenia tej molekuły w grupie zwierząt z Integrą w porównaniu do Grupy kontrolnej (92,2 pg/ml vs. 141,3pg/ml, p=0,009). 14 dnia stężenie TNF-α w obydwu grupach było na zbliżonym poziomie i wynosiło średnio około 160 pg/ml. Zmiany stężenia cytokin w czasie przedstawia Rycina 5. Zestawienie wartości p dla niezależnych testów t-Studenta przeprowadzonych na wartościach stężeń cytokin w różnych punktach czasowych pomiędzy Grupą zwierząt z Integrą oraz Grupą kontrolną, przedstawia Tabela 4.

	Integra vs control			
Cząsteczka	Dzień 1	Dzień 3	Dzień 7	Dzień 14
IL-4	0.618	0.172	0.713	0.747
IL-6	0.729	0.890	0.306	0.639
IL-10	0.601	0.324	0.001	0.455
TNF-α	0.967	0.409	0.009	0.913

Tabela 4. Wartości p dla niezależnych testów t-Studenta przeprowadzonych na wynikach poziomów cytokin w trakcie badania

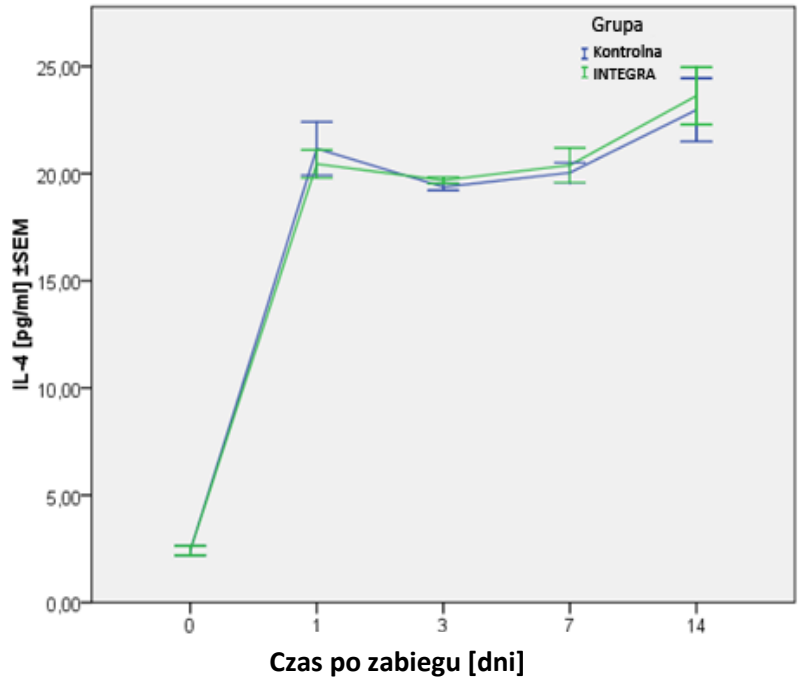

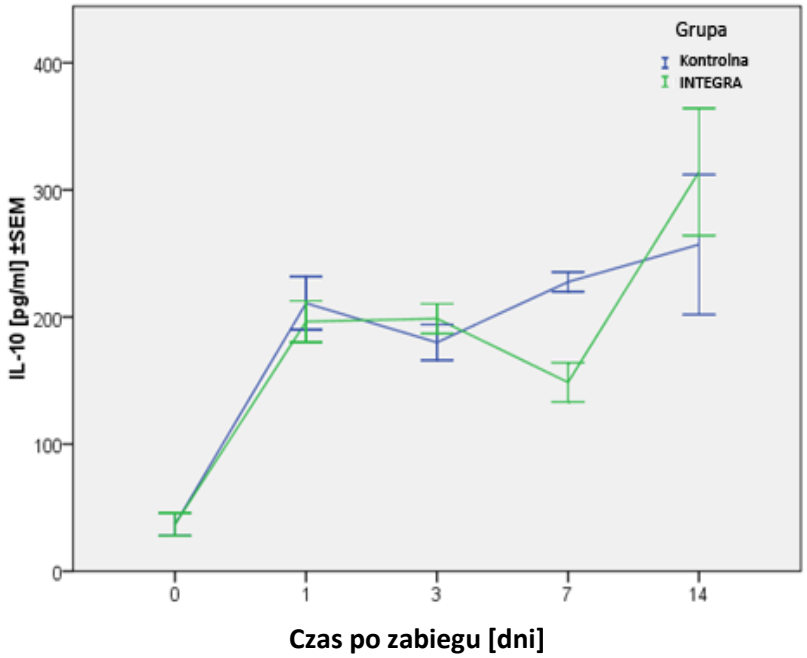

Rycina 5. Osoczowe stężenia IL-4 i IL-10 w Grupie zwierząt z Integrą oraz w Grupie kontrolnej podczas badania

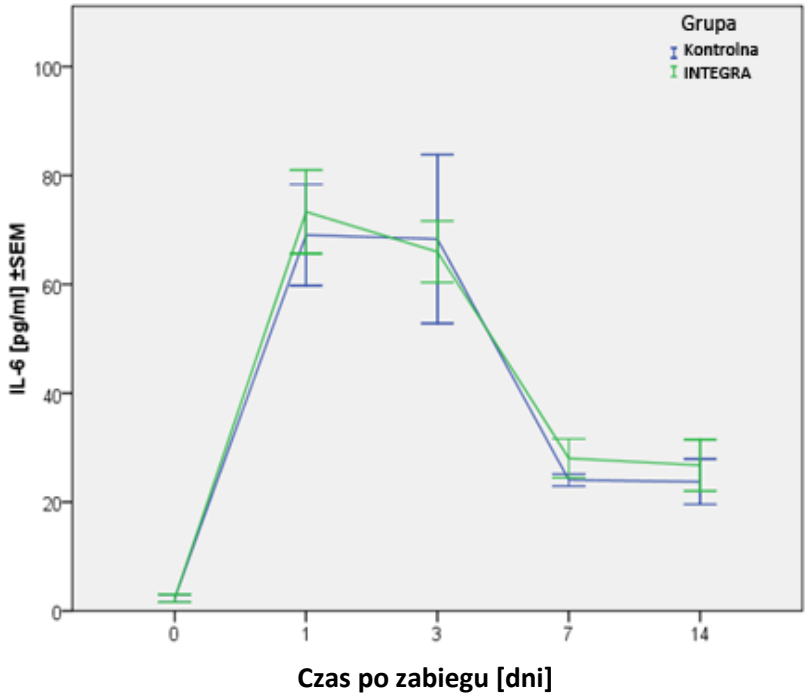

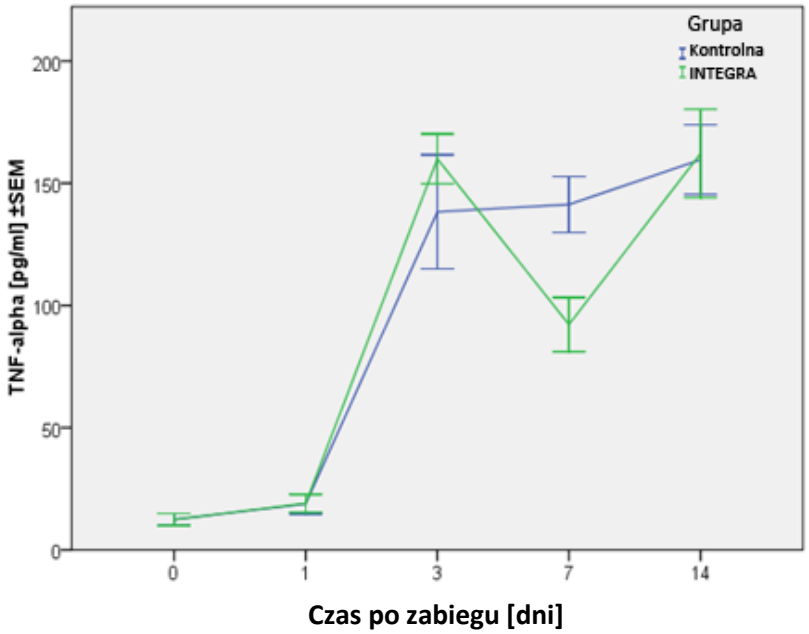

Rycina 6. Osoczowe stężenia IL-6 i TNF-α w badanych grupach

Równocześnie została przeprowadzona dokładna analiza wybranych czynników wzrostu zaangażowanych w proces gojenia ran. Analiza ta ujawniła różnice w stężeniach FGF-2, PDGF-BB i TGF-β3 w różnych punktach czasowych. Stężenie FGF-2 znacznie wzrosło po zabiegu, osiągając średni poziom powyżej 80 pg/ml w obydwu grupach, następnie w 3 dniu obserwowano wyższy poziom tej molekuły wśród zwierząt z implantowaną Integrą w porównaniu do Grupy kontrolnej (90,3pg/ml vs. 69,0pg/ml) p=0.01. Stężenia FGF-2 pozostały na wysokim poziomie do końca eksperymentu w obu analizowanych grupach. Poziomy GM-CSF uległy czterokrotnemu zwiększeniu w 1 dniu po zabiegu, osiągając następnie plateau, by znowu ulec wzrostowi w dniu 14. Nie obserwowano statystycznie istotnych różnic w stężeniu tej molekuły. Osoczowe stężenia PDGF-BB wzrosły 1 dnia by osiągnąć poziom, który się do 7 dnia utrzymywał w obydwu grupach a następnie obserwowano istotnie wyższe zwiększenie poziomu tej molekuły u zwierząt leczonych Integrą (p=0,046).

Poziomy izoform TGF-β przedstawiały zmienny charakter z tendencją do wzrostu stężenia w kolejnych dobach pozabiegowych. Obserwowano nieznaczny wzrost stężenia TGF-β1 od dnia 1 do dnia 7, a następnie do 14 dnia po zabiegu bez różnic statystycznie istotnych.

Poziomy TGF-β3 wzrosły po zabiegu u zwierząt bez Integry i różnica ta była istotna statystycznie. Poziom istotności statystycznej dla niezależnych t-testów Studenta w różnych punktach czasowych jest przedstawiony w Tabeli 5.

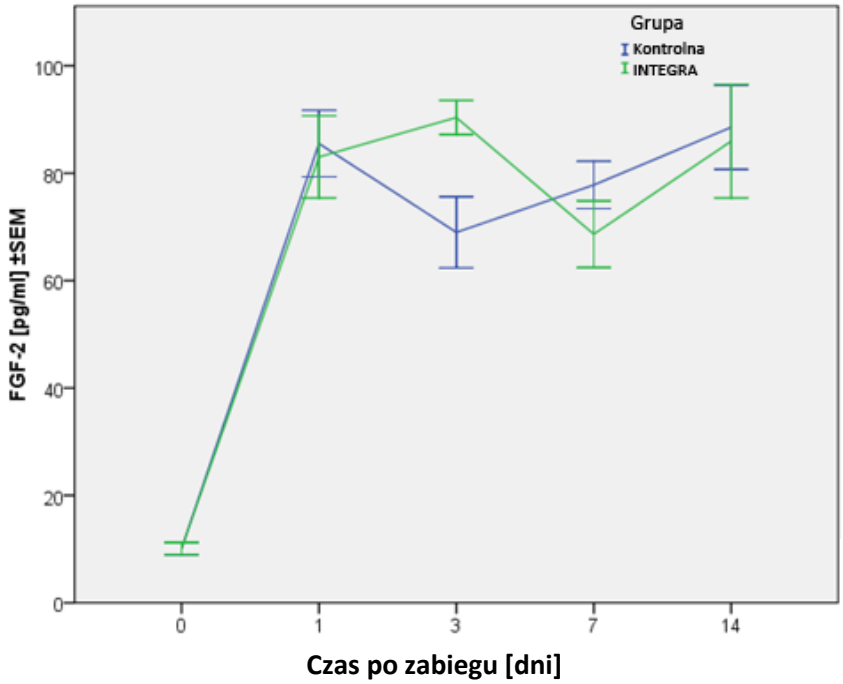

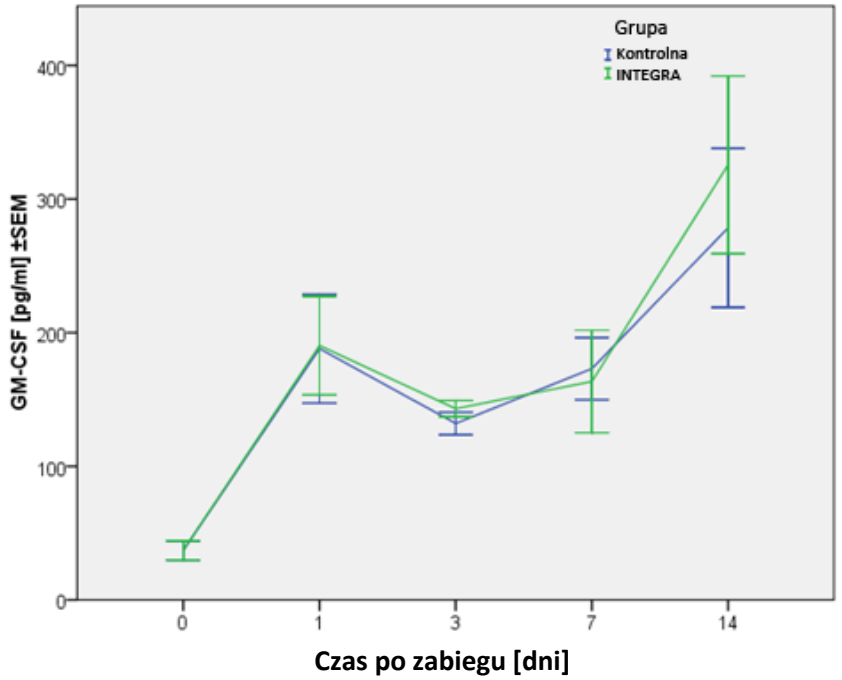

Rycina 7. Osoczowe stężenia FGF-2 i GM-CSF w badanych grupach

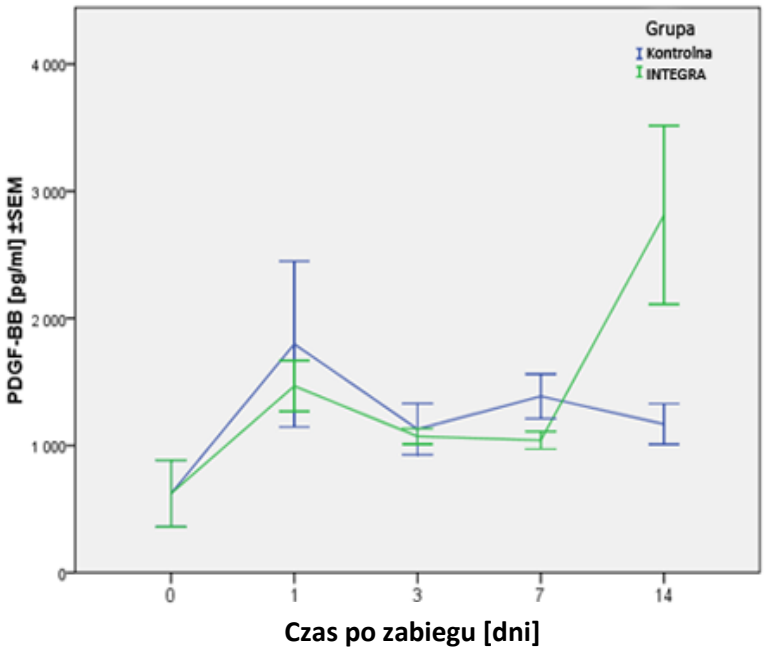

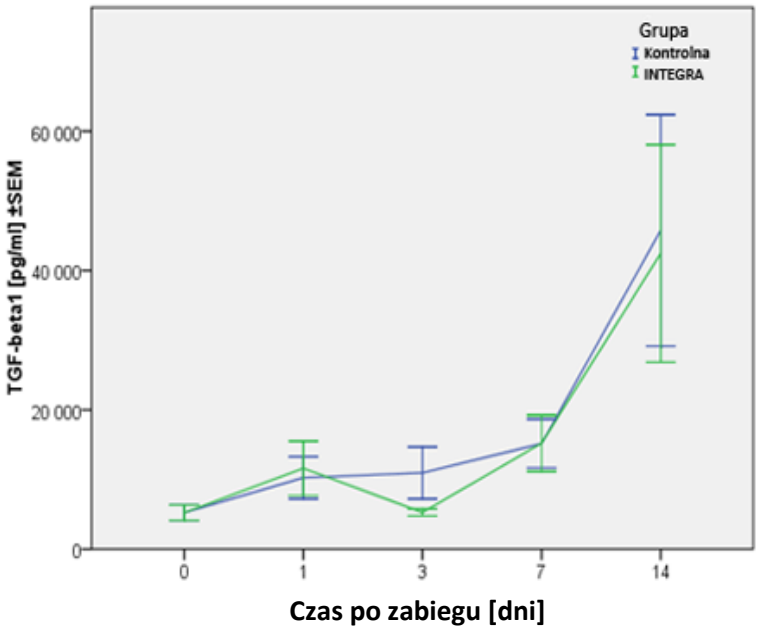

Rycina 8. Stężenie osoczowych PDGF-BB i TGF-β1 w badanych grupach

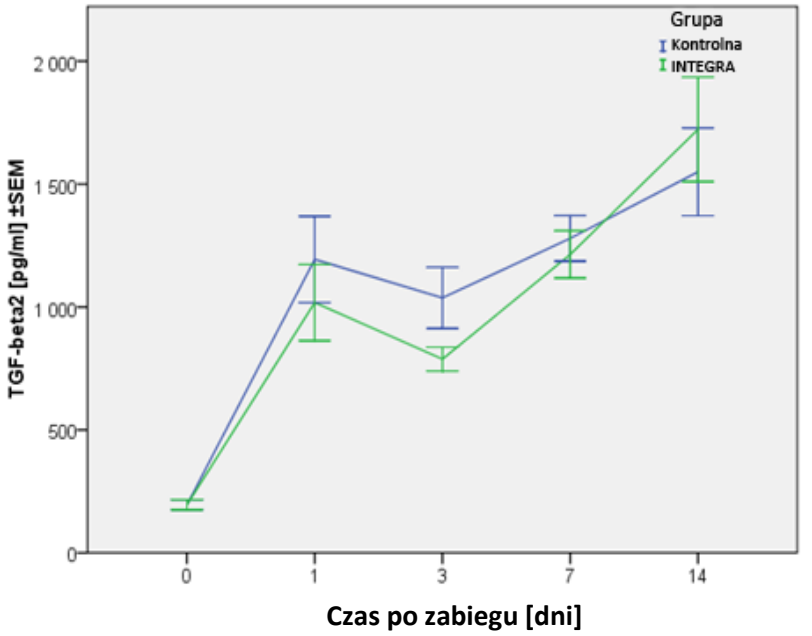

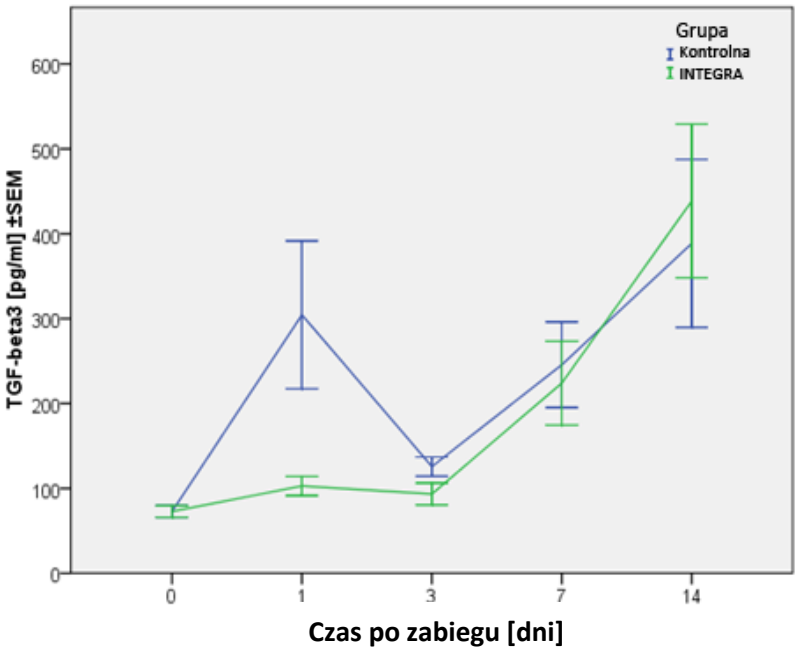

Rycina 9. Stężenia TGF-β2 i TGF-β3 w badanych grupach

	Grupa Integra vs Grupa kontrolna			
Cząsteczka	Dzień 1	Dzień 3	Dzień 7	Dzień 14
FGF-2	0.803	0.010	0.249	0.847
GM-CSF	0.967	0.307	0.843	0.606
PDGF-BB	0.636	0.789	0.145	0.046
TGF-β1	0.791	0.152	0.993	0.886
TGF-β2	0.472	0.083	0.663	0.543
TGF-β3	0.041	0.086	0.764	0.715

Tabela 5. Wartości p dla niezależnych testów t-Studenta przeprowadzonych na wynikach stężeń czynników wzrostu pomiędzy Grupą z Integrą oraz Grupą kontrolną

Analiza histologiczna biopsji ran z dnia 14 ujawniła różnice w architekturze skóry. Badanie ujawniło obecność ciał wtrętowych w grupie leczonych Integrą. Nie obserwowano istotnych różnic w ilości makrofagów i monocytów w powierzchownych warstwach zagojonej rany, co jest zgodne z doniesieniami innych autorów [63,64]. Podsumowane wyniki analizy histologicznej są przedstawione w Tabeli 6. Porównanie architektury zagojonej rany z użyciem Integry oraz rany zwierzęcia z Grupy kontrolnej są przedstawione na Rycinie 10.

	Dzień 14	
	Grupa Integra	Grupa kontrolna
Grubość naskórka	10 – 40 µm	50 – 80 µm
Grubość skóry właściwej	200 – 450 µm	80 – 250 µm
Ciała wtrętowe	Obecne	Brak
Przydatki	Brak	Brak
	Brak istotnych różnic w ilości makrofagów/monocytów w analizowanych skrawkach	

Tabela 6. Wyniki analizy histologicznej biopsji ran przeprowadzonych w dniu 14 eksperymentu

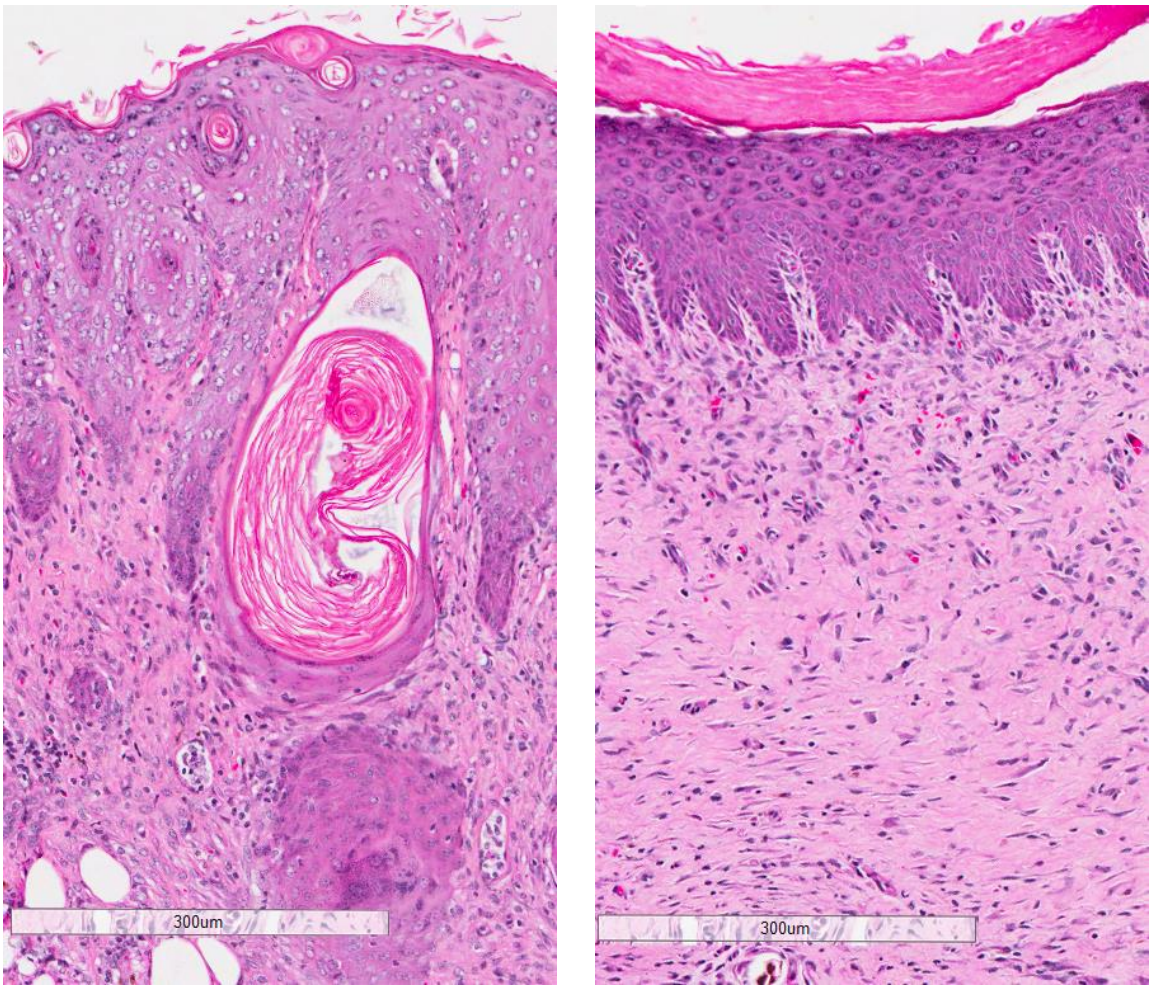

Rycina 10. Porównanie zagojonych ran pełnej grubości skóry u myszy z Integrą (po stronie lewej) oraz bez Integry (po stronie prawej)

c) Dyskusja

W przedstawionym badaniu eksperymentalnym przeprowadzono ocenę odpowiedzi zapalnej wywołanej implantacją matrycy Integra® DRT. W eksperymencie, używając mysiego modelu gojenia ran, wykorzystano 72 myszy u których badano stężenia cząsteczek we krwi w 4 punktach czasowych po zabiegu chirurgicznym implantacji Integry. Wyniki porównano z wyjściowym poziomem stężenia cząsteczek uzyskanym od zwierząt, które stanowiły grupę negatywnej kontroli. Postęp gojenia był oceniany z użyciem cyfrowej fotografii oraz specjalnego oprogramowania. Dodatkowo przeprowadzono podstawową analizę histologiczną

preparatów barwionych hematoksyliną i eozyną. Preparaty otrzymano z biopsji pobranych z zagojonych obszarów rany w ostatnim dniu eksperymentu.

Obserwowano szybszy postęp gojenia ran u zwierząt leczonych z zastosowaniem Integry z zauważalną różnicą 7 dnia i statystycznie istotnie mniejszą powierzchnią resztkową rany wśród zwierząt z Integrą w porównaniu z Grupą kontrolną. Powyższe obserwacje dowodzą, że Integra przyspiesza gojenie ran, a na niewielkich powierzchniach nie wymaga wykonania przeszczepu skóry.

Analiza systemowych poziomów cytokin prozapalnych IL-4 I IL-6 nie ujawniła istotnych różnic w stężeniach pomiędzy zwierzętami leczonymi Integrą a Grupą kontrolną. Poziom potencjalnie przeciwzapalnej IL-10 był istotnie obniżony u zwierząt leczonych z zastosowaniem Integry w 7 dniu w porównaniu z Grupą kontrolną. Jednocześnie obserwowano istotne obniżenie stężenia TNF-α. Może to sugerować potencjalne działanie przeciwzapalne matrycy Integra, którego mechanizm polega na wpływie na oś IL-10 - TNF-α. Istotne obniżenie stężenia TNF-α 7 dnia może powodować przyspieszenie postępu gojenia poprzez zahamowanie makrofagów, co potencjalnie może zmniejszać bliznowacenie. Tłumaczy to dlaczego rany leczone z zastosowaniem Integry goiły się szybciej z mniejszą końcową powierzchnią rany resztkowej. TNF-α jest opisywana przez innych autorów jako cząsteczka odpowiedzialna za przedłużone gojenie oraz zaburzenia postępu gojenia związane z wiekiem pacjenta. Dodatkowo opisywane jest skuteczne zastosowanie inhibitorów TNF-α, istotnie obniżających poziomy TNF-α i znacznie poprawiających postęp gojenia w mysim modelu gojenia ran [65].

W badaniu obserwowano różnice w osoczowych stężeniach czynników wzrostu, istotne statystycznie w przypadku poziomów FGF-2, PDGF-BB i TGF- β3. Wyższe poziomy FGF-2 obserwowano 3 dnia w grupie zwierząt z implantowaną Integrą, co może tłumaczyć dlaczego obserwowano w tej grupie szybszy postęp gojenia rany. Poziom tego czynnika wzrostu w ostatnim dniu eksperymentu był podobny w obydwu grupach. Wnioskować można zatem, że mimo że cząsteczka ta jest odpowiedzialna za nadmierne bliznowacenie, jej stężenia nie są znacznie modyfikowane przez matrycę Integra.

Niespodziewanie, wyższe poziomy PDGF-BB były obserwowane u zwierząt z implantowaną Integrą w 14 dniu w porównaniu z Grupą kontrolną. Być może było to spowodowane intensywnym procesem powstawania nowych naczyń krwionośnych w obrębie matrycy w późnych fazach gojenia. Z drugiej strony nie znalazło to potwierdzenia w liczebności

komórek jednojądrzastych obecnych w matrycy. Pomimo że PDGF-BB jest silnym chemoatraktantem dla makrofagów, w 14 dniu po implantacji Integry liczba tych komórek w bliznach pobranych od zwierząt z obu badanych grup była zbliżona. Może to sugerować alternatywną rolę tego czynnika wzrostu w późnych fazach gojenia z zastosowaniem Integry.

Analiza czynników wzrostu z rodziny TGF-β ujawniła zmiany stężeń tych cząsteczek o podobnym przebiegu w obu badanych grupach z wyjątkiem poziomu TGF-β3 badanym dnia 1, który był istotnie niższy w grupie z Integrą. Jest to zupełnie niespodziewana zależność, gdyż TGF-β3 jest rozpoznawana jako antagonista stymulującego włóknienie TGF-β1. Wysokie stężenia TGF-β3 obserwowane we wczesnych etapach gojenia ran u zwierząt Grupy kontrolnej mogło być związane z większą powierzchnią rany obserwowanej w dniu pierwszym po zabiegu w porównaniu ze zwierzętami z Integrą. Podwyższony poziom TGF-β3 we wczesnej fazie migracji komórek jest związany ze zwiększonym bliznowaceniem poprzez mechanizmy związane z opóźnionym migrowaniem komórek w łożysko rany i tym samym opóźnionym powstawaniem tkanki ziarninowej [66]. Podobne obserwacje były opisane przez badaczy, którzy analizowali proces gojenia ran u myszy [67]. Niższe stężenia TGF-β3 były obserwowane jedynie 1 dnia w grupie z implantowaną Integrą i miały przejściowy charakter. Obserwacje te być może znajdują wytłumaczenie w ogólnym badaniu histologicznym blizn pobranych 14 dnia po zabiegu. W skrawkach tych obserwowano znacznie grubszą warstwę skóry właściwej w grupie zwierząt leczonych Integrą w porównaniu z Grupą kontrolną. Analiza nie ujawniła obecności włókien kolagenowych Integry, pokazała grubszy naskórek i obecność ciałek wewnętrznych w grupie z implantowaną Integrą. W obu grupach obserwowaną podobną liczbę komórek jednojądrzastych bez różnic w nasileniu miejscowego stanu zapalnego. Obserwowano więcej nowopowstałego kolagenu w grupie z Integrą, co może powodować większą wytrzymałość zagojonej rany. Powyższe rezultaty muszą jednak być traktowane jako wstępne i nie reprezentują one oceny po całkowitym zagojeniu rany.

VI. BADANIE KLINICZNE

a) Materiał i metody

Wybór pacjentów i leczenia

W celu analizy systemowej odpowiedzi zapalnej na implantację matrycy Integra® u ludzi, przeanalizowano przebieg leczenia z zastosowaniem powyższego materiału oraz oznaczono poziomy EGF, TGF-β1, FGF-2, VEGF, IFN-α, GM-CSF, IL-4, IL-8, MMP-2, MMP-9 i hsCRP w 4 punktach czasowych. Do badania włączono 15 pacjentów pediatrycznych w wieku 5 do 22 lat, zakwalifikowanych do zabiegu rekonstrukcyjnego z zastosowaniem matrycy do regeneracji skóry Integra z powodu przykurczających blizn pooparzeniowych lub wrodzonych znamion olbrzymich. Minimalna powierzchnia implantowanej Integry miała wynosić 100 cm^2. Jako kryteria wyłączenia przyjęto obecność istotnych schorzeń ogólnoustrojowych lub przewlekłą farmakoterapię. Badanie przeprowadzono za zgodą Komisji Bioetycznej Uniwersytetu Jagiellońskiego o numerze KBET/72/B/2008. Każdy uczestnik badania lub jego opiekun w przypadku pacjentów poniżej 16 roku życia wyraził pisemną zgodę na udział w badaniu. Ocena postępu gojenia rany była przeprowadzona za każdym razem przez doświadczonego chirurga podczas zmiany opatrunków i udokumentowana fotograficznie. Jako kryteria powikłanego gojenia rany przyjęto jeden lub więcej objawów takich jak obecność wydzieliny ropnej, przerosła ziarnina z degradacją matrycy oraz przedwczesne oddzielanie się warstwy silikonowej obejmujące minimum 15% powierzchni implantowanej Integry. Powierzchnia została obliczona za pomocą programu AVAMS® (Savant Imaging, Washington, USA). W przypadku podejrzenia infekcji rany, pobierano wymazy do badania bakteriologicznego wraz z oznaczaniem lekooporności. W przypadku dodatnich wyników posiewów, rozpoznawano zakażenie rany i kwalifikowano pacjenta do grupy chorych z powikłanym gojeniem.

Zabieg implantacji Integry został przeprowadzony zgodnie z zaleceniami producenta (opisany we wcześniej części pracy). Podczas zabiegu wycięto do powięzi bliznę lub znamię barwnikowe z następową implantacją matrycy Integra. Po implantacji materiału stosowano nieprzywierający opatrunek (Adaptic®, Johnson & Johnson). Po zabiegu pacjenci przebywali 1-3 dni na obserwacji w Oddziale Intensywnej Terapii. Rutynowo stosowano dożylną antybiotykoterapię osłonową (amoksycylinę z kwasem kwawulonowym lub cefuroksym) przez okres 5 dni. Jeżeli gojenie przebiegało prawidłowo pacjenci byli wypisani ze szpitala

po drugiej zmianie opatrunku i pozostawali pod opieką poradni, gdzie zmieniano opatrunki co 7 dni do momentu kiedy Integra była zagojona i gotowa do drugiego etapu leczenia. Pacjenci, u których rozwinęły się powikłania, wymagali miejscowego chirurgicznego oczyszczenia ran, a dalsze leczenie prowadzone było w ramach poradni z częstszą zmianą opatrunków. Pacjenci ci mieli wykonany przeszczep skóry pośredniej grubości (STSG), kiedy miejscowe objawy infekcji ustąpiły. Wstępna ocena jakości blizny i efektów leczenia została przeprowadzona przy pomocy zmodyfikowanej skali Vancouver (mVSS) [68,69].

Pobranie materiału i oznaczenia

Trzy mililitry krwi żylnej zostało pobrane od każdego pacjenta czterokrotnie podczas badania: w dniu 0 – przed zabiegiem chirurgicznym implantacji Integry; w dniu 1 – 24 godziny po implantacji Integry; w dniu 7 – przed wypisem ze szpitala; w dniu 25 – po przyjęciu do drugiego etapu leczenia (przed zabiegiem przeszczepu skóry pośredniej grubości). Krew została pobrana do pojemników próżniowych z EDTA o pojemności 1ml (MedLab® Raszyn, Poland). Bezpośrednio po pobraniu krew została odwirowana w temperaturze 4°C, a uzyskane osocze zamrożone w temperaturze -80°C, i było przechowywane do czasu wykonania oznaczeń. Oznaczenie stężenia czynników wzrostu i cytokin zostało przeprowadzone z użyciem zestawu multiplex Luminex® Assay (Invitrogen, Paisley, UK) zgodnie z zaleceniami producenta z wykorzystaniem urządzenia Luminex® 100TM. Cząsteczki wybrane do oznaczenia w pierwszej partii to EGF, TGF-β1, FGF-2, VEGF, IFN-α, GM-CSF, IL-4 oraz IL-8. Z materiału pobranego w wybranych punktach czasowych oznaczone zostały również stężenia MMP-2, MMP-9 oraz hsCRP. Oznaczenia zostały wykonane za pomocą zestawów immunoenzymatycznych ELISA (R&D® Systems, Minneapolis, USA).

Analiza Statystyczna

Test t-Studenta był wykorzystany do porównania wieku, powierzchni implantowanej Integry, stopnia wgojenia Integry i czasu do drugiego etapu leczenia pomiędzy pacjentami z niepowikłanym gojeniem a tymi, u których rozwinęły się powikłania. Analiza różnic w poziomach leukocytów, hcCRP, cytokin i czynników wzrostu pomiędzy grupami z powikłaniami i bez nich była przeprowadzona za pomocą analizy wariancji (ANOVA) z uwzględnieniem kowariantów w pakiecie statystycznym SPSS® 17. Powierzchnia implantowanej Integry oraz wyjściowy poziom (dzień 0) każdej z molekuł został użyty jako kowariant i wykorzystany w dalszej analizie, jeżeli miał efekt istotny statystycznie. Za istotne

statystycznie przyjmowano wyniki dla $p<0,05$. Wartości podane w tekście przedstawione są jako średnie ± błąd standardowy średniej (SEM).

b) Wyniki

Charakterystykę pacjentów oraz szczegóły przebiegu leczenia i jego wyniki zawiera Tabela 7. U żadnego z pacjentów nie obserwowano powikłań około-zabiegowych. Średnia powierzchnia implantowanej Integry wynosiła 457,0 ± 65,1cm^2, a średni całkowity procent wgojenia Integry wynosił 91.0 ± 3.4 % . Powikłania w leczeniu obserwowano u 4 pacjentów (27%). Była to infekcja miejscowa (n=4) oraz nadmierne ziarninowanie (n=2). Najwcześniejsze objawy infekcji były obserwowane w 8 dniu po zabiegu (u 2 pacjentów) oraz w 12 dniu (u 2 pacjentów) w trakcie drugiej i trzeciej zmiany opatrunków.

Nie obserwowano istotnych różnic w zakresie rozkładu płci, wieku, wskazań do zabiegu, operowanej okolicy ciała, ani wskazań do zabiegu pomiędzy badanymi grupami. Powierzchnia implantowanej Integry nie była istotnie różna w obu badanych grupach.

Średni procent wgojenia matrycy Integra w grupie z powikłaniami wynosił 71,5 ± 5,4 % i był istotnie niższy (p=0,016) niż w grupie bez powikłań, gdzie wynosił 98.1 ± 0.7 % wgojenia. Czas do przeprowadzenia drugiego etapu leczenia (STSG) był znamiennie różny (p=0,002) w obu grupach i wynosił średnio dla grupy bez powikłań 26,6 ± 0,5 dni, a dla grupy z powikłaniami wynosił 30,5 ± 0,6 dni. Typowe wskaźniki infekcji, takie jak temperatura ciała, poziom leukocytów (WCC) we krwi oraz poziom białka c-reaktywnego (hsCRP) pozostały w zakresie prawidłowym w trakcie leczenia u wszystkich pacjentów, a przebieg zmian ich stężenia jest przedstawiony na Rycinie 11 i Rycinie 12.

Powikłania	ID pacjenta	Wiek [lata]	Płeć	Wskazania do Integry	Lokalizacja	Powierzchnia Integry [cm²]	Typ powikłania	Pierwsze objawy powikłań [dni od zabiegu]	% wgojenia Integry	II etap [dni]
Tak	3	6	Męska	Znamię olbrzymie	Szyja	425	Infekcja	8	75	30
	4	8	Żeńska	Znamię olbrzymie	Szyja, tułów	500	Infekcja i ziarninowa-nie	12	66	31
	8	16	Męska	Blizna pooparzeniowa	Tułów	550	Infekcja	8	85	29
	6	18	Żeńska	Blizna pooparzeniowa	Pierś	1000	Infekcja i ziarninowa nie	12	60	32
		Śr. (SEM) 12.0 (2.9)	2M/2Ż			Śr. (SEM) 618.8 (129.6)		Śr. (SEM) 10.0 (1.1)	Śr. (SEM) 71.5 (5.4)	Śr. (SEM) 30.5 (0.6)
Nie	1	22	Żeńska	Blizna pooparzeniowa	Pierś	200	-	-	100	25
	2	21	Żeńska	Blizna pooparzeniowa	Pierś	350	-	-	98	26
	5	14	Męska	Blizna pooparzeniowa	Tułów	620	-	-	100	25
	7	6	Męska	Znamię olbrzymie	Tułów	750	-	-	95	30
	9	17	Męska	Blizna pooparzeniowa	Twarz, szyja	400	-	-	100	28
	10	19	Męska	Blizna pooparzeniowa	Tułów	500	-	-	95	28
	11	7	Męska	Znamię olbrzymie	Kończyna górna	150	-	-	100	25
	12	8	Żeńska	Znamię olbrzymie	Kończyan górna	750	-	-	95	27
	13	7	Męska	Znamię olbrzymie	Pachwina, kończyna dolna	130	-	-	100	28
	14	16	Żeńska	Blizna pooparzeniowa	Pierś, kończyna górna	150	-	-	100	26
	15	8	Męska	Blizna pooparzeniowa	Tułów	380	-	-	96	25
		Śr. (SEM) 13.2 (1.8)	7M/4Ż			Śr. (SEM) 398.2 (70.5)			Śr. (SEM) 98.1 (0.7)	Śr. (SEM) 26.6 (0.5)
CAŁOŚĆ		Śr. (SEM) 12.9 (1.5)				Śr. (SEM) 457.0 (65.1)			Śr. (SEM) 91.0 (3.4)	Śr. (SEM) 27.6 (0.6)

Tabela 7. Charakterystyka pacjentów, szczegóły przebiegu leczenia oraz jego rezultaty u pacjentów leczonych z zastosowaniem matrycy Integra

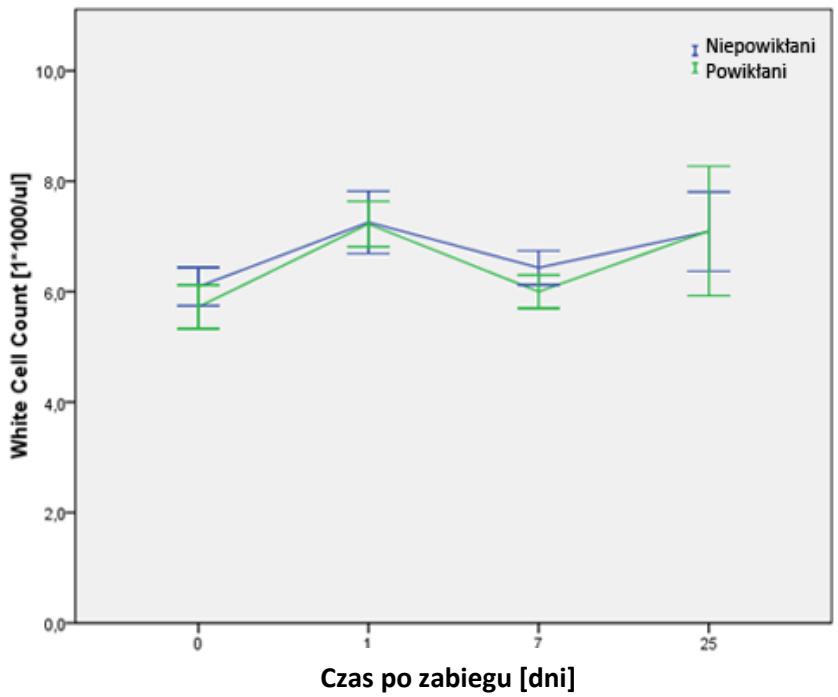

Rycina 11. Średni poziom leukocytów (WCC) po implantacji Integry u pacjentów, u których rozwinęła się infekcja, oraz u tych, u których infekcja się nie rozwinęła

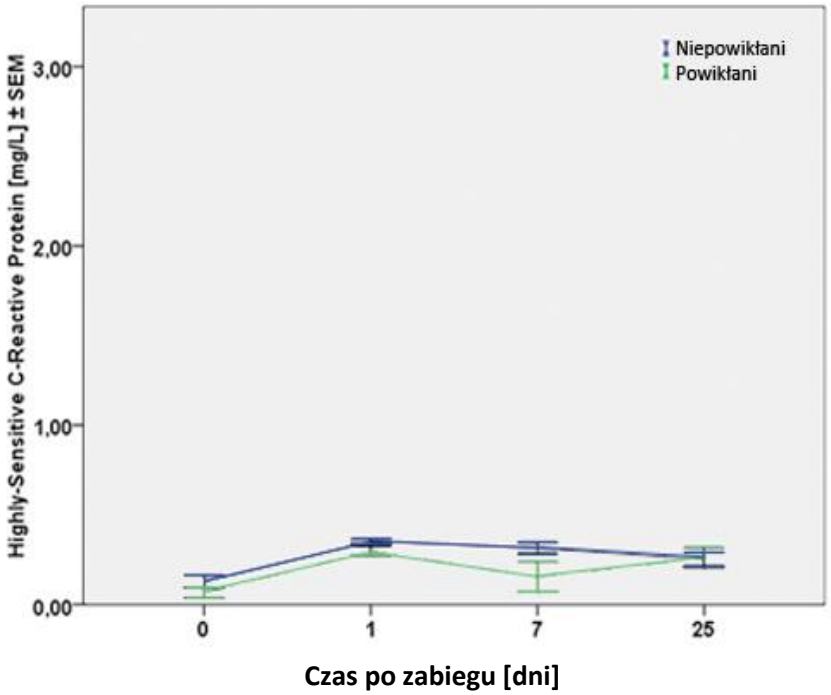

Rycina 12. Średnie stężenia białka c-reaktywnego (hsCRP) po implantacji Integry u pacjentów, u których rozwinęła się infekcja podczas gojenia oraz u tych, u których infekcja nie wystąpiła

Średnie stężenia badanych cytokin i czynników wzrostu w analizowanym okresie zostały przedstawione na Rycinach 13 – 16. W analizie statystycznej osoczowych poziomów czynników wzrostu i cytokin powierzchnia implantowanej Integry nie była istotnym kowariantem, dlatego nie została uwzględniona w dalszej analizie. W przypadku FGF-2, wyjściowe poziomy były istotnym kowariantem i zostały uwzględnione w dalszej analizie.

Analiza wariancji uwzględniała wpływ efektu czasu po implantacji matrycy Integra oraz obecność powikłań na poziomy cytokin i czynników wzrostu. Niezależnie od pojawienia się powikłań w gojeniu, obserwowano w analizowanym czasie istotny wzrost stężenia IL-4 (p=0,006), IFN-α (p=0,011) i FGF-2 (p=0,024).

Osoczowe poziomy VEGF, GM-CSF I IL-8 były w większości próbek bardzo niskie lub poniżej poziomu wykrywalności, dlatego nie zostały poddane dalszej analizie.

Biorąc pod uwagę obecność powikłań, analiza ujawniła istotne podwyższenie poziomu IL-4 (p-0,007) oraz FGF-2 (p=0,016) 7 dnia po implantacji matrycy Integra w grupie pacjentów, u których rozwinęły się powikłania w gojeniu w porównaniu do pacjentów z niepowikłanym gojeniem.

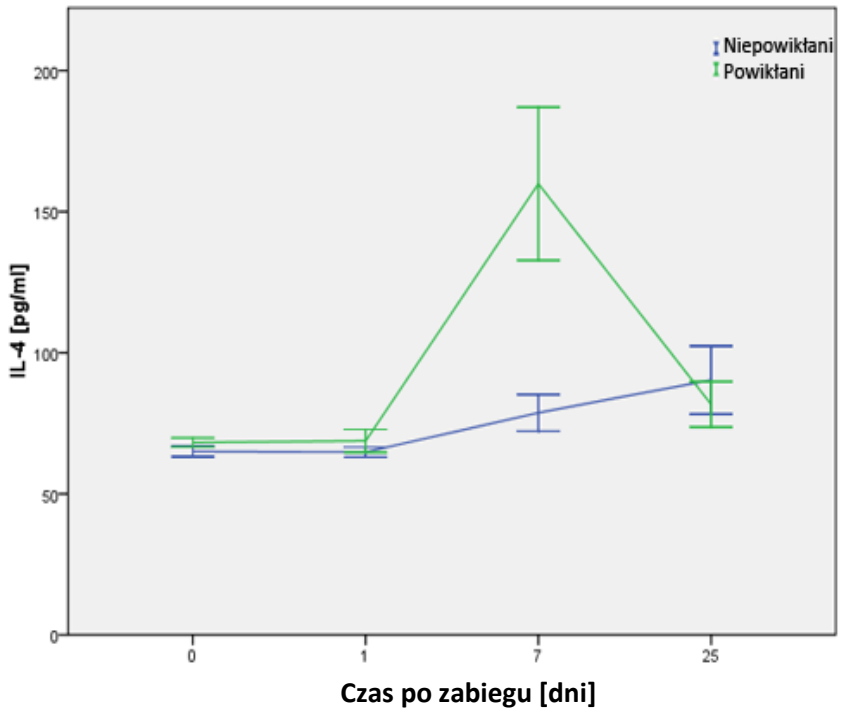

Rycina 13. Osoczowe poziomy IL-4 u pacjentów po implantacji matrycy Integra

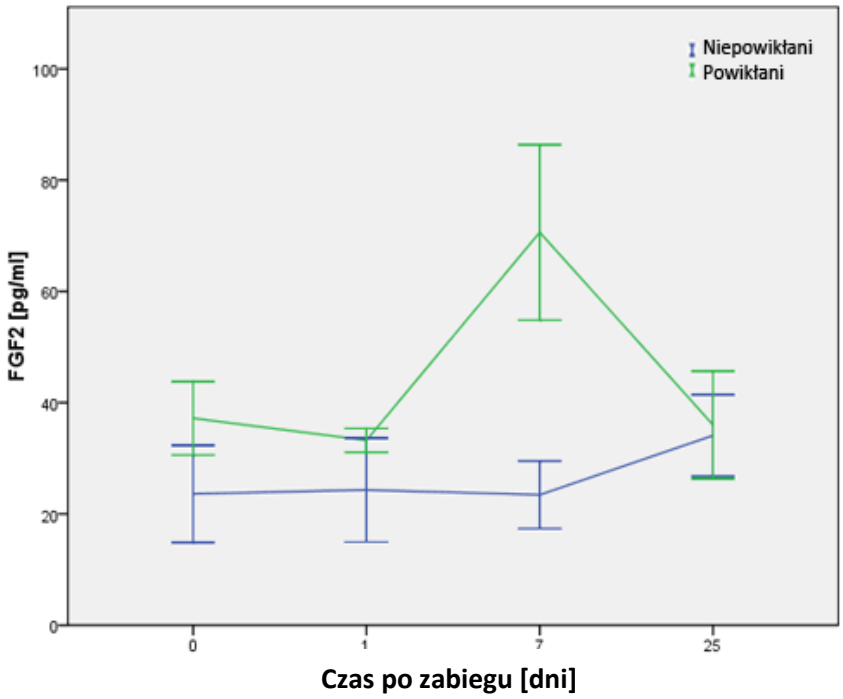

Rycina 14. Osoczowe poziomy FGF-2 u pacjentów po implantacji matrycy Integra

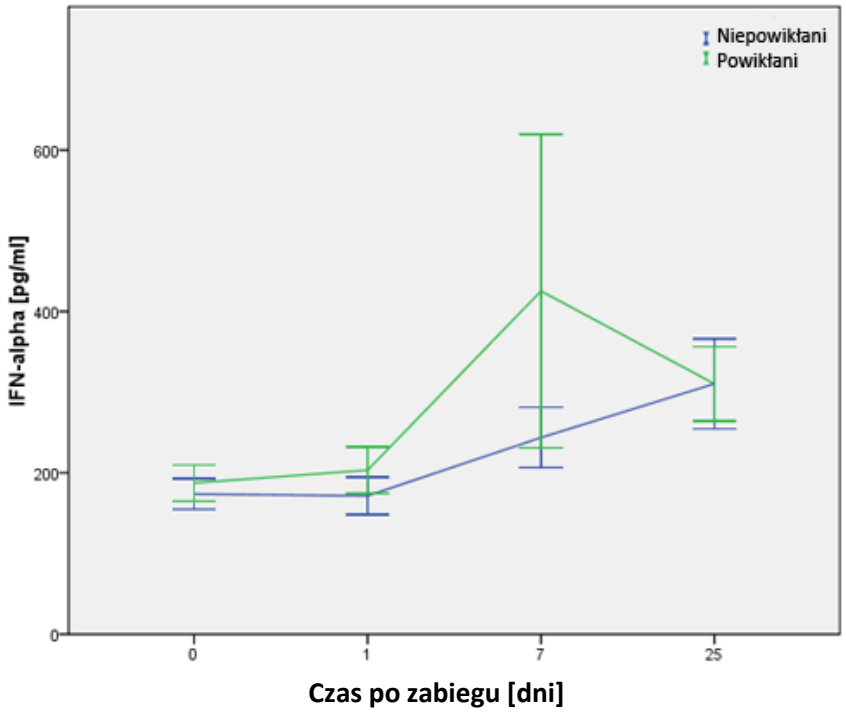

Rycina 15. Osoczowe poziomy IFN-α u pacjentów po implantacji matrycy Integra

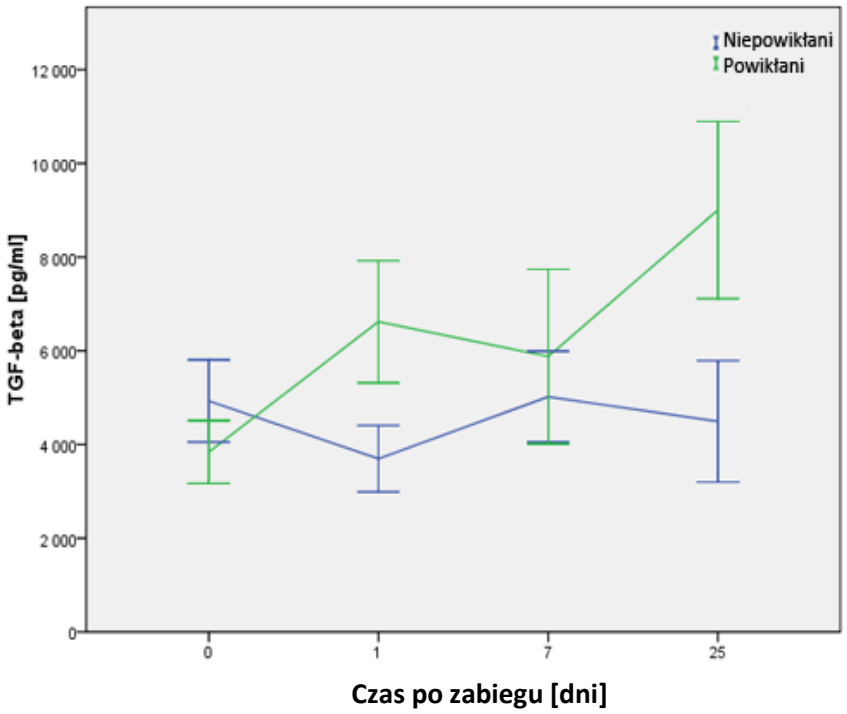

Rycina 16. Osoczowe poziomy TGF-β1 u pacjentów po implantacji matrycy Integra

Średnie stężenia TGF-β1 były wyższe w grupie pacjentów, u których rozwinęły się powikłania w gojeniu we wszystkich punktach czasowych po zabiegu, jednak różnica ta nie była statystycznie istotna (p=0,069).

Analiza korelacji poziomów cytokin i czynników wzrostu nie ujawniła istotnych statystycznie korelacji w większości porównań. Obserwowano istotną statystycznie dodatnią korelację dla stężeń IL-4 poniżej poziomu 90pg/ml i IFN-α (r=0,832; p <0,0001), co przedstawia Rycina 17. Korelacja ta była obecna dla pacjentów niezależnie od wystąpienia powikłań.

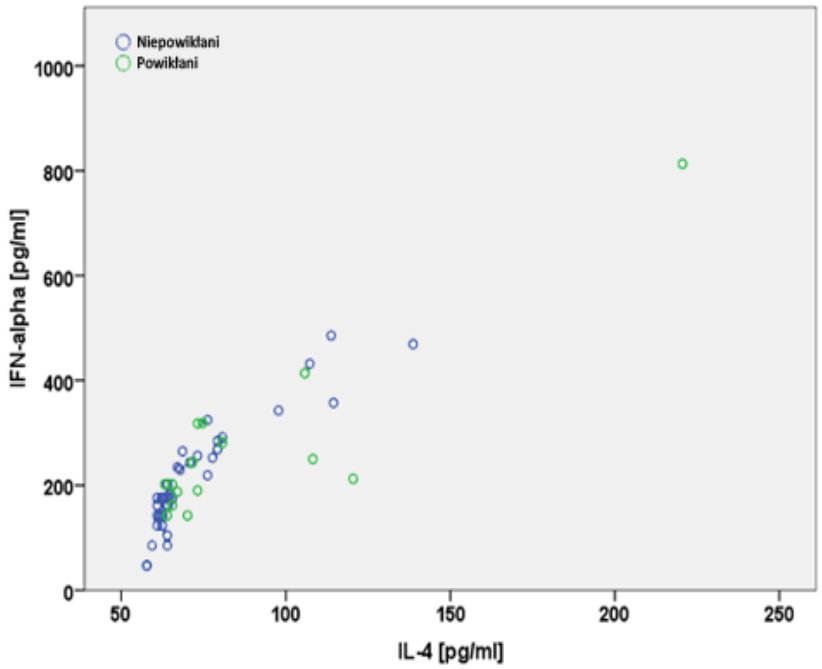

Rycina 17. Korelacja pomiędzy poziomami IL-4 i IFN-α u pacjentów po implantacji matrycy Integra

W obrębie analizowanych grup pacjentów, obserwowano podwyższone poziomy MMP-2 7 dnia w porównaniu do innych pomiarów ($p<0,05$), co zostało przedstawione na Rycinie 18. Podwyższone poziomy MMP-2 obserwowane były u pacjentów z powikłaniami i bez. Nie obserwowano różnic pomiędzy grupami. Również podwyższone poziomy MMP-2 były obserwowane 1 dnia po zabiegu operacyjnym, jednak bez istotności statystycznej. Analiza poziomów MMP-9 nie ujawniła zwiększenia stężeń osoczowych tej proteazy. Co więcej, obserwowano obniżenie stężenia tej molekuły w 7 dniu u pacjentów, u których rozwinęły się powikłania, jednak różnice te nie były statystycznie istotne. Zmiany poziomów MMP-9 przedstawia Rycina 19.

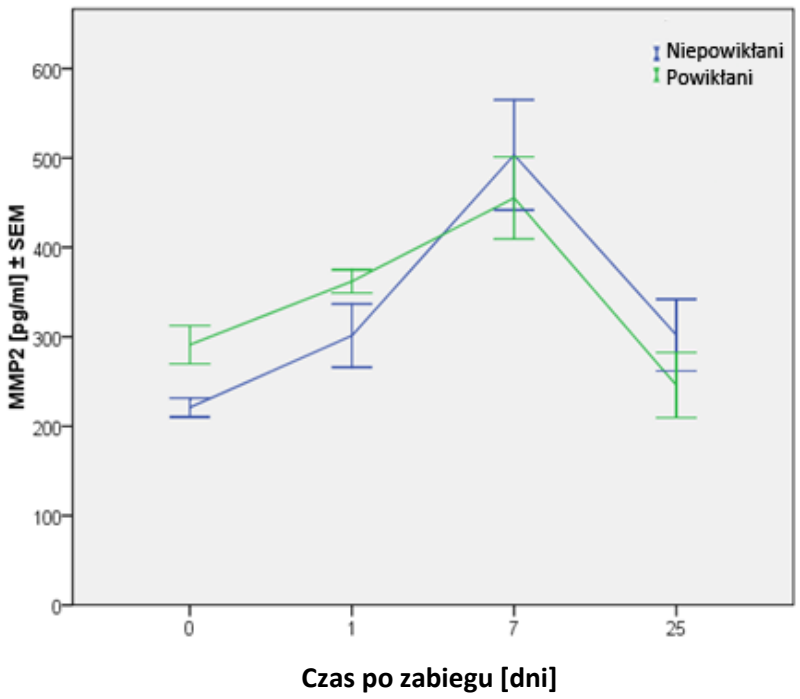

Rycina 18. Osoczowe poziomy MMP-2 u pacjentów po implantacji matrycy Integra

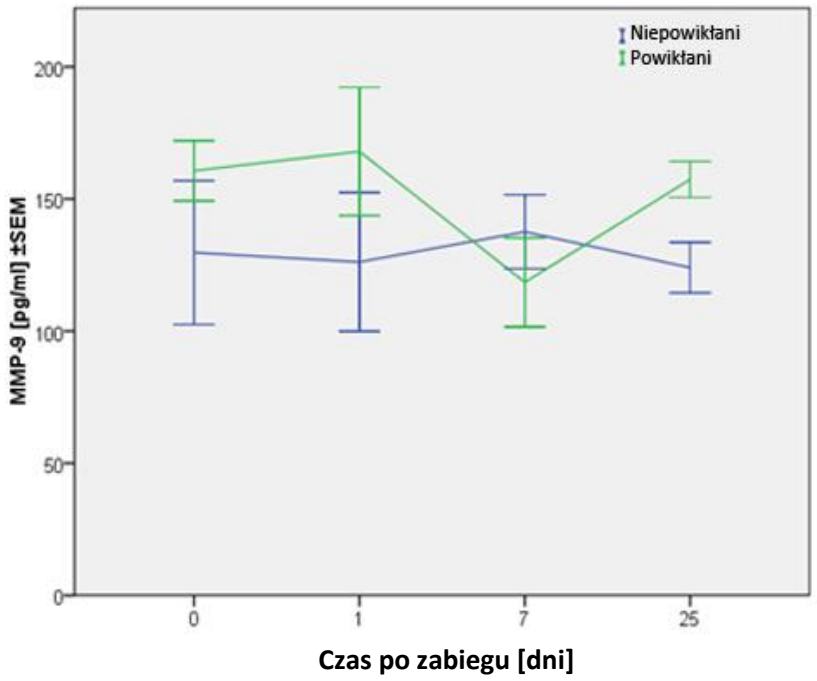

Rycina 19. Osoczowe poziomy MMP-9 u pacjentów po implantacji matrycy Integra

Analiza korelacji nie ujawniła istotnych korelacji pomiędzy osoczowymi poziomami MMP-2 i MMP-9 w żadnym z badanych punktów czasowych po implantacji matrycy Integra zarówno u pacjentów z powikłaniami, jak i bez powikłań.

Jak przedstawiono wcześniej, obecność systemowego stanu zapalnego była potwierdzona przez podwyższony poziom IL-4, który 7 dnia po zabiegu implantacji Integry był istotnie wyższy w grupie pacjentów z infekcją ($p<0,05$), a dnia 25 był podwyższony bez istotności statystycznej. W tym samym czasie poziomy poziomy WCC i hsCRP pozostały w granicach norm u wszystkich pacjentów w analizowanym okresie. Również poziomy TGF-β1 były podwyższone wśród pacjentów z powikłaniami w okresie pooperacyjnym, ale bez istotności statystycznej.

Dalsza analiza ujawniła dodatnią ($R^2=0,122$) korelację liniową stężeń IL-4 i MMP-2, która wśród pacjentów, u których rozwinęły się powikłania, była statystycznie istotna ($p=0,037$), co zostało przedstawione na Rycinie 20. Stwierdzono także dodatnią ($R^2=0,119$) korelację stężeń osoczowych TGF-β1 i MMP-9, która była istotna statystycznie ($p=0,012$) u wszystkich pacjentów z implantowaną Integrą, co przedstawiono na Rycinie 21. Nie ujawniono korelacji pomiędzy stężeniami cytokin a powierzchnią implantowanej Integry.

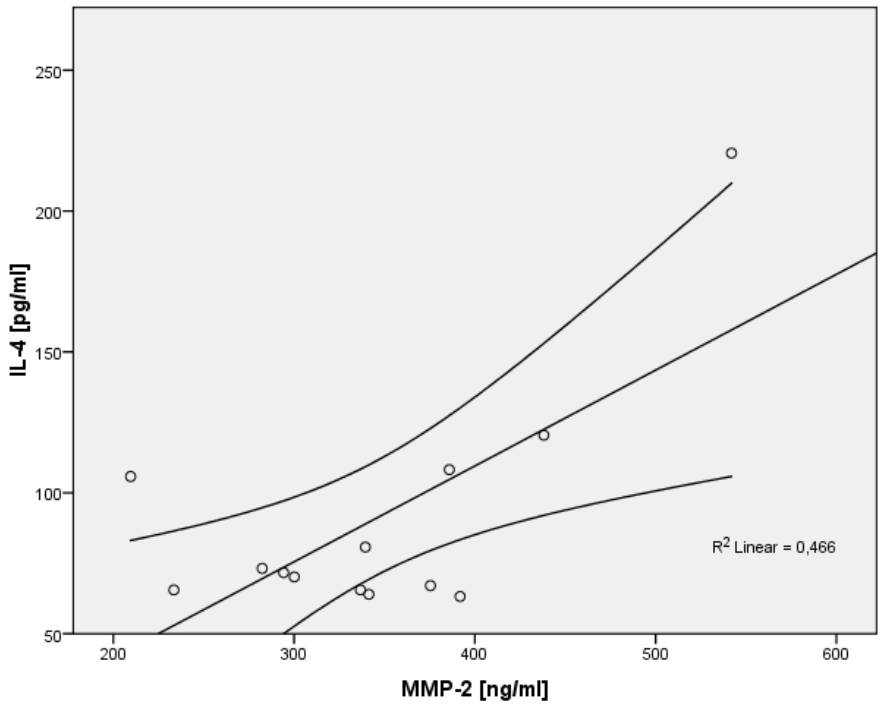

Rycina 20. Korelacja osoczowych stężeń IL-4 i MMP-2 u pacjentów po implantacji matrycy Integra, u których rozwinęły się powikłania

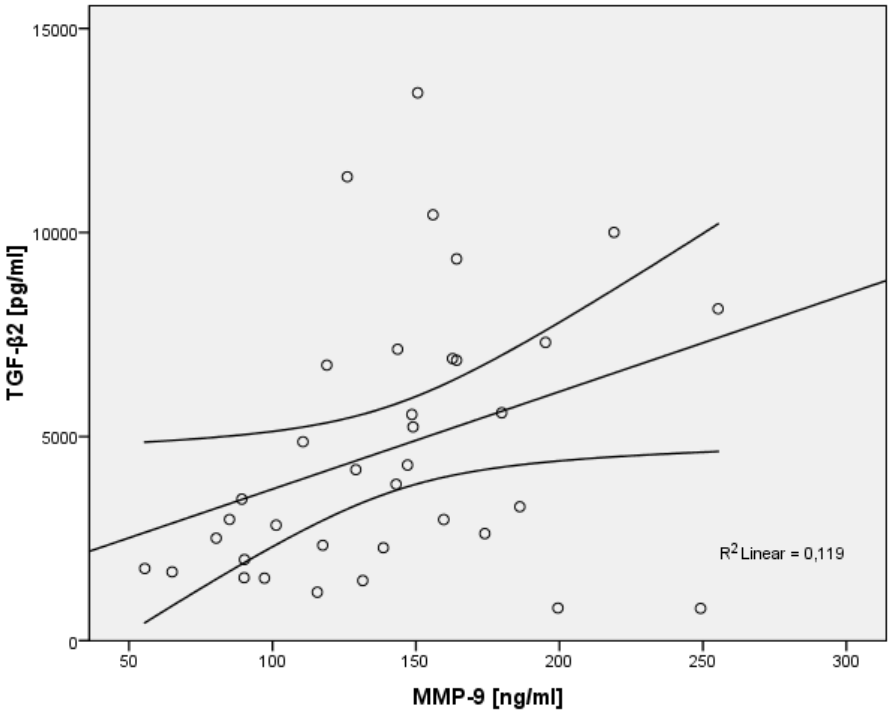

Rycina 21. Korelacja poziomów TGF-β1 i MMP-9 u pacjentów po implantacji matrycy Integra, którzy rozwinęli infekcję

Analiza przebiegu klinicznego leczenia z zastosowaniem Integry pokazała, że wszyscy pacjenci, u których rozwinęły się powikłania pod postacią infekcji miejscowej, mieli powikłany przebieg gojenia przeszczepów skóry (STSG) w drugim etapie leczenia. Termin wykonania drugiego etapu był również późniejszy u tych chorych w porównaniu do pacjentów, u których nie wystąpiły powikłania (30,5±0,6 dni vs. 26,6±0,5 dni). Czas gojenia się przeszczepów skóry był prawie dwukrotnie dłuższy u pacjentów z powikłaniami. W trakcie gojenia przeszczepów skóry obserwowano u kilku pacjentów podwyższoną temperaturę ciała do powyżej 38°C, jednak objaw ten nie był diagnostyczny dla rozpoznania infekcji. Podsumowanie przebiegu klinicznego gojenia się przeszczepów skóry STSG przedstawia Tabela 8.

	Przebieg kliniczny gojenia przeszczepów (STSG)	
	z powikłaniem	bez powikłań
Liczba pacjentów	7 (46%)	8 (54%)
Liczba pacjentów z powikłanym gojeniem matrycy Integra®	4 (100%)	0
Pacjenci z temperaturą ciała powyżej 38°C	2 (50%)	3 (27%)
Czas do zagojenia przeszczepów [dni]	22,5±2,6	11,8±4,4

Tabela 8. Przebieg kliniczny gojenia się przeszczepów skóry (STSG) po wgojeniu matrycy Integra u pacjentów leczonych w fazie rekonstrukcyjnej

Pacjenci, u których rozwinęła się infekcja po zabiegu położenia przeszczepów skóry STSG, wymagali kolejnego zabiegu operacyjnego – doszczepienia skóry (przeszczepy STSG) albo aplikacji hodowany keratynocytów w celu zamknięcia ran resztkowych.

Wczesna ocena skóry po regeneracji na matrycy Integra, przeprowadzona z wykorzystaniem zmodyfikowanej skali oceny blizny Vancouver (mVSS) wykazała znaczną poprawę jakości blizny i funkcji u pacjentów, u których wskazaniem do leczenia były przerostowe blizny pooparzeniowe. Ocena była przeprowadzona 3-6 miesięcy po zakończeniu leczenia, zatem blizny nie były jeszcze w pełni dojrzałe. Porównanie wyjściowej jakości blizny z ostatecznym efektem regeneracji skóry na matrycy Integra ujawniło istotne obniżenie punktacji.
W większości przypadków największą poprawę obserwowano w podatności i wysokości zregenerowanej skóry w porównaniu do wartości wyjściowych blizny pooparzeniowej. Wcześnie po zakończeniu leczenia obserwowano zwiększoną pigmentację oraz świąd, co stanowiło istotny negatywny objaw uboczny okresu dojrzewania Integry. Szczegóły oceny blizny wg mVSS są przedstawione w Tabeli 9. Pacjenci, dla których wskazaniem operacyjnym były olbrzymie znamiona barwnikowe, nie rozwinęli procesu nowotworowego w okresie obserwacji, a zregenerowana skóra miała akceptowalny wygląd.

n=9	Blizny pooparzeniowe przed zabiegiem z użyciem Integry	Skóra po regeneracji za pomocą matrycy Integra
Punktacja mVSS (całkowita)	7,6*	4,3*
pigmentacja	1,1 (14%)	1,0 (23%)
podatność	4,2* (56%)	1,2* (28%)
wysokość	0,9 (12%)	0,2 (5%)
unaczynienie	1,2 (16%)	1,4 (33%)
bolesność	0	0
świąd	0,2 (2%)	0,4 (11%)

*p<0,005

Tabela 9. Średnie wartości i procentowy udział w punktacji klinicznej oceny blizny oraz efektów leczenia za pomocą mVSS po 3-6 miesiącach od zakończenia leczenia

c) Dyskusja

W przedstawionym badaniu analizowano leczenie rekonstrukcyjne z zastosowaniem matrycy do regeneracji skóry Integra. W trakcie leczenia u 4 z 15 pacjentów rozwinęły się powikłania i była to we wszystkich przypadkach infekcja miejscowa, a w 2 przypadkach towarzyszyło jej nadmierne ziarninowanie. Obecność powikłań w gojeniu skutkowała zmniejszoną powierzchnią wgojonej Integry oraz opóźnionym drugim etapem leczenia. Przedłużone gojenie jest często związane ze złym końcowym efektem estetycznym [6]. Badanie opisuje istotne zmiany w osoczowych stężeniach wybranych cytokin i cząsteczek wzrostu obserwowane po implantacji matrycy do regeneracji skóry Integra. W całej grupie pacjentów obserwowano podwyższenie stężeń IL-4, IFN-α i FGF-2 w ciągu analizowanych 25 dni po zabiegu implantacji Integry. W 7 dniu po zabiegu obserwowano znamiennie wyższe stężenia IL-4 i FGF-2 wśród pacjentów, u których rozwinęły się powikłania w gojeniu ran. W tym samym czasie nie obserwowano istotnych zmian stężenia hdCRP oraz liczby leukocytów we krwi obwodowej w tej grupie pacjentów.

Wzrastające osoczowe poziomy IL-4, IFN- α i FGF2 w ciągu pierwszych 25 dni od implantacji matrycy Integra sugeruje, że wymienione cząsteczki są silnie zaangażowane w proces regeneracji skóry na matrycy. Jest to zgodne z obserwacjami innych autorów, którzy opisują istotną rolę tych molekuł w gojeniu ran bez macierzy Integra [16,26,29]. Il-4 i FGF-2

pełnią istotne role w migracji komórek nabłonkowych oraz w indukowaniu syntezy macierzy zewnątrzkomórkowej nowopowstałej skóry właściwej. Proces powstawania macierzy zewnątrzkomórkowej jest ograniczony działaniem IFN-α, który aktywuje makrofagi, jednoczasowo hamując proliferację fibroblatstów [26]. Ponieważ proces gojenia ran jest złożony, równowaga pomiędzy czynnikami o przeciwstawnym działaniu jest konieczna do jego prawidłowego przebiegu.

W powyższym badaniu zwrócono uwagę na istotnie podwyższone poziomy IL-4 I FGF-2 w dniu 7 u pacjentów, u których rozwinęła się infekcja w trakcie gojenia Integry. Wspomniane cząsteczki, które są produkowane głównie przez makrofagi i limfocyty T, mogą powstawać w zwiększonych ilościach jako rezultat wzrostu aktywności układu immunologicznego w odpowiedzi na proces zapalny w ranie.

Podniesione poziomy FGF-2 mogą być wykładnikiem nadmiernego procesu ziarninowania w ranie, zwiększając proliferację i powstawanie nowych naczyń krwionośnych [44]. Podwyższone poziomy IL-4 i FGF-2 były wykryte we krwi obwodowej 1-5 dni przed pojawieniem się objawów klinicznych infekcji miejscowej. Monitorowanie poziomów FGF-2 i IL-4 we wczesnym okresie po implantacji matrycy Integra może pomóc we wczesnym wykryciu powikłań infekcyjnych i umożliwić wcześniejsze zastosowanie odpowiedniego leczenia.

Obserwowano tendencję wzrostową stężenia TGF-β1 w badanym okresie po zabiegu u chorych, u których rozwinęły się powikłania. Nie był to istotny statystycznie wzrost, być może z powodu niewielkiej liczby pacjentów w badaniu. Zasługuje on jednak na odnotowanie z uwagi na znaną istotną rolę tej cząsteczki w patologicznym gojeniu ran i powstawaniu blizn [25]. W przyszłości konieczne wydaje się dalsze badanie poziomów tego czynnika wzrostu na większej grupie pacjentów w celu określenia jego roli jako wczesnego wskaźnika infekcji rany.

Obecność liniowej korelacji pomiędzy stężeniami IFN-α i IL-4 została ujawniona w badanej grupie dla stężeń IL-4 poniżej 90pg/ml. Taka jednoczesna ekspresja jest czymś nieoczekiwanym, biorąc pod uwagę fakt, że cząsteczki te mają odwrotne działanie w modulowaniu odpowiedzi zapalnej [16,26,70]. Potwierdza to istnienie złożonych oddziaływań pomiędzy układem odpornościowym a procesem gojenia ran. Badanie udowodniło także, że VEGF, GM-CSF i IL-8 nie występują we krwi w dostatecznym stężeniu, aby pełnić role monitorów przebiegu gojenia ran.

Ciekawą obserwacją wydaje się ujawnienie istotnie wyższych stężeń MMP-2 wśród pacjentów z implantowaną Integrą, co sugeruje że proteaza ta jest w znacznym stopniu zaangażowana w degradację matrycy Integra®. Co więcej, wysokie stężenia MMP-2 były obserwowane 7 dnia po implantacji matrycy, co jest zgodne z doniesieniami innych autorów i doświadczeniem klinicznym, mówiącym że degradacja Integry rozpoczyna się w 5-7 dniu po jej implantacji [71].

Obserwowano istotną dodatnią korelację pomiędzy poziomami IL-4 i MMP-2 u pacjentów, u których rozwinęły się powikłania. Zgodnie z otrzymanymi wynikami, nawet we wczesnych etapach stanu zapalnego, wśród pacjentów, u których rozwinęła się infekcja miejscowa, poziomy MMP-2 pozostały podniesione. Jest to obserwacja odmienna od danych dostępnych w piśmiennictwie, gdzie w badaniach osocza pacjentów z zainfekowanymi ranami chirurgicznymi, obserwowano obniżone poziomy MMP-2 [72].

Wyniki z powyższego badania nie ujawniły zależności pomiędzy MMP-2 i MMP-9 w trakcie wgajania Integry, co dodatkowo sugeruje, że regeneracja skóry z użyciem matrycy Integra wykorzystuje odmienne mechanizmy molekularne od normalnego gojenia ran.

Osoczowe poziomy MMP-9 pozostały na niezmienionym poziomie w trakcie leczenia z użyciem Integry, bez zmian również w przypadku chorych z infekcją matrycy. Może to sugerować, że MMP-9, jako cząsteczka prozapalna i proteaza, nie bierze udziału w rozkładzie matrycy Integra. Być może jest to również sygnał, że Integra ma działanie przeciwzapalne [37].

Obserwowano dodatnią korelację osoczowych poziomów MMP-9 i TGF-β1, co jest zgodne z dotychczasowymi doniesieniami piśmiennictwa, sugerującego ponadto że podniesione poziomy tych cząsteczek są związane z przedłużonym gojeniem i złym efektem estetycznym blizny [73,74].

Kliniczna ocena efektów leczenia pokazała znaczną poprawę jakości blizny, z największą korzystną zmianą w elastyczności zregenerowanej skóry w porównaniu do blizny wyjściowej. Zmiana ta, poza walorem estetycznym, umożliwiła również poprawę funkcjonalną. Zwiększając zakres ruchów, dała pacjentom po urazie oparzeniowym nadzieję na powrót do aktywności fizycznej i zawodowej.

VII. WNIOSKI I DYSKUSJA KOŃCOWA

1. Implantacja Integry powoduje u badanych osobników znaczny wzrost osoczowego poziomu FGF-2 w 3 dniu, wzrost stężenia TNF- α w 7 dniu oraz wzrost stężenia PDGF-BB w 14 dniu po zabiegu implantacji matrycy oraz istotne obniżenie poziomu TGF-β3 w pierwszym dniu po zabiegu w porównaniu z grupą kontrolną

2. U pacjentów z implantowaną Integrą, obserwowano istotny wzrost stężenia osoczowego MMP-2 w 7 dniu po implantacji matrycy niezależnie od obecności powikłań w gojeniu oraz wzrost stężenia IL-4, FGF-2 oraz IFN- α w 7 dniu po zabiegu, u chorych którzy rozwinęli zakażenie rany w trakcie gojenia

3. Gojenie matrycy Integra powikłane zakażeniem rany wiąże się z istotnie opóźnionym drugim etapem leczenia, obecnością infekcji w trakcie gojenia przeszczepów oraz przedłużonym czasem ich gojenia

4. Badanie osoczowych poziomów FGF-2 i IL-4 we czesnym okresie po implantacji Integry może być pomocne w wykrywaniu zakażenia w ranie leczonej z zastosowaniem matrycy Integra.

Gojenie ran jest złożonym procesem, którego efektem jest powstanie blizny. Współczesne badania naukowe w medycynie poświęcają wiele uwagi opracowaniu materiałów zastępujących skórę oraz terapiom zmniejszającym proces bliznowacenia [1]. Według dostępnego piśmiennictwa proces zapalny pełni ważną rolę w gojeniu ran, mając znaczny wpływ na powstawanie blizny. Jednocześnie istnieją sposoby oceny nasilenia stanu zapalnego przez analizę krwi obwodowej [75-77]. Matryca do regeneracji skóry Integra umożliwia regenerację skóry właściwej dając dobre rezultaty estetyczne. Postanowiono przebadać molekularne mechanizmy gojenia rany z wykorzystaniem tego materiału. Poddano analizie nasilenie procesu zapalnego i zmierzono osoczowe poziomy czynników wzrostu odpowiedzialne za powstawanie blizn w trakcie gojenia ran z zastosowaniem Integry. Wyniki badania eksperymentalnego ujawniły istotne różnice w osoczowych stężeniach cząsteczek związanych z gojeniem ran u osobników z implantowaną matrycą Integra w porównaniu z grupą kontrolną. Obserwowano znamiennie niższe stężenia TNF- α w 7 dniu po implantacji matrycy w porównaniu do osobników bez zastosowania tego materiału. TNF-α jest prozapalną cytokiną hamującą fibroblasty we wczesnej fazie gojenia, a jej wysokie

stężenia są obserwowane w przewlekłych niegojących się ranach [65,78]. Niskie poziomy tej cytokiny przekładają się zapewne na lepszy postęp gojenia i mniej nasilony proces zapalny w ranie. Również w grupie z Integrą obserwowano istotnie wyższe stężenia FGF-2 w 3 dniu po implantacji matrycy, co jest związane z rozpoczęciem odkładania kolagenu biorcy w sieci włókien matrycy Integra w porównaniu do grupy kontrolnej. W badaniu zaobserwowano również wyższy poziom PDGF-BB w 14 dniu po implantacji matrycy Integra, co jest prawdopodobnie związane z bardziej nasilonym procesem przebudowy nowopowstałej skóry właściwej w porównaniu z przebudową blizny obserwowanym u osobników w grupie kontrolnej.

Analiza poziomów transformujących czynników wzrostu (TGF-β) w modelu eksperymentalnym ujawniła przejściowe obniżenie stężenia TGF-β3 u zwierząt z Integrą w porównaniu do grupy kontrolnej. Dane z badania klinicznego natomiast pokazały wzrost stężenia TGF-β1 już od pierwszego dnia po zabiegu u pacjentów, którzy rozwinęli miejscową infekcję w porównaniu z resztą grupy. Różnice te jednak nie były znamienne statystycznie co wynikało najprawdopodobniej z ograniczonej liczby pacjentów włączonych do badania. Według piśmiennictwa silna ekspresja cząsteczek z grupy TGF-β1 i 2 oraz ich receptorów jest obserwowana w fibroblastach blizn pooparzeniowych, a TGF- β3 ma działanie przeciwne – hamuje proces włóknienia prezentując działanie przeciwzapalne [20]. W związku z powyższym słuszne wydaje się przeprowadzenie dalszych badań nad transformującymi czynnikami wzrostu z użyciem większej grupy pacjentów w celu określenia poziomu TGF-β1 wskazującego na rozwój infekcji miejscowej u pacjentów z implantowaną Integrą, dając jednoznacznie odpowiedź, czy cząsteczka ta może być markerem osoczowym tego powikłania. Ponieważ pacjenci z Integrą są wcześnie wypisywani do domu, a dalsze leczenie miejscowe jest prowadzone w warunkach poradni przyszpitalnej, szybki test przyłóżkowy, oceniający ryzyko infekcji, byłby bardzo pomocny we wczesnym rozpoznawaniu i leczeniu infekcji, co przyczyniłoby się do poprawy końcowego efektu leczenia w tej grupie chorych. Istotnie podwyższone poziomy tych cząsteczek obserwowane były we krwi obwodowej pacjentów na 2-5 dni przed pojawieniem się objawów klinicznych infekcji miejscowej. Jednocześnie nie obserwowano podwyższenia stężenia standardowych markerów zapalnych takich jak liczba białych krwinek (WCC) oraz białko c-reaktywne (hs-CRP). IL-4, FGF-2 i być może TGF-β1 mogły być rutynowo badane we krwi obwodowej w celu wczesnego rozpoznania powikłań w gojeniu Integry. Badanie dodatkowo pokazało silną korelację IFN-α z IL-4, co potwierdza obserwacje innych autorów. IFN-α efektywnie hamuje działanie

IL-4, a IL-4 powoduje hamowanie ekspresji IFN-α [79]. Biorąc pod uwagę powyższe, wzajemna regulacja wyżej wymienionych cytokin w procesie gojenia ran jest niezbędna do prawidłowego przebiegu gojenia, jak również do regeneracji skóry [16,26]. Konieczne jest przeprowadzenie dalszych badań, szczególnie we wczesnym okresie pooperacyjnym, w celu dokładnego określenia punktów czasowych do optymalnego badania poziomu cząsteczek diagnostycznych w rozpoznawaniu powikłań infekcyjnych podczas leczenia Integrą. Badania te powinny uwzględnić również inne kluczowe cytokiny prozapalne, takie jak TNF-α, IL-6 oraz IL-1 w celu pełnego zrozumienia mechanizmów regulujących nasilenie stanu zapalnego podczas gojenia ran z zastosowaniem Integry. Bardzo niskie lub nieoznaczalne poziomy IL-8, GM-CSF oraz VEGF pokazały, że cząsteczki te nie mogą być osoczowymi markerami postępu gojenia, stąd w przyszłości ich oznaczanie powinno być przeprowadzane jedynie miejscowo.

Przeprowadzone badanie udowodniło, że metaloproteinaza 2 (MMP-2) pełni istotną rolę w procesie regeneracji skóry na matrycy Integra. Wysokie poziomy tej molekuły były obserwowane w pierwszej dobie po implantacji matrycy, a różnice z poziomem wyjściowym były znamienne statystycznie. Sugeruje to, że cząsteczka ta w znacznym stopniu jest odpowiedzialna za rozkład macierzy Integra. Informacje te dają nowy wgląd w rolę MMP-2 w regeneracji skóry. Metaloproteinazy są obecnie rozpoznawane nie tylko jako białka enzymatyczne rozkładające kolagen i inne substraty, ale również jako modulatory stanu zapalnego [80,81]. Być może właśnie z tego powodu, wzrost stężenia MMP-2 był obserwowany już we wczesnym okresie po implantacji matrycy Integra. Podwyższone poziomy tej proteazy we w czesnym oraz późnym okresie po zabiegu sugerują znaczną rolę tej cząsteczki podczas gojenia z wykorzystaniem Integry. Nie obserwowano istotnego wzrostu stężenia tej molekuły w osoczu pacjentów, u których rozwinęły się powikłania, pomimo faktu, że istnieje korelacja pomiędzy podwyższonymi poziomami IL-4 a MMP-2. Może to sugerować, że zaburzenie przebudowy kolagenu, obserwowane w zainfekowanych ranach, nie jest wynikiem obniżonej aktywności MMP-2 czy działania przeciwzapalnego tej molekuły, ale innego mechanizmu, najprawdopodobniej mediowanego przez IL-4. Efektem nadprodukcji kolagenu oraz jego zaburzonej proteolizy w ranach, które uległy zakażeniu, nie jest działanie MMP-2, lecz wpływ innych czynników. Dlatego powyższe badanie wskazuje na MMP-2 jako potencjalny cel terapeutyczny przyszłych farmakoterapii w celu poprawy procesu gojenia ran i zapobieganiu powstawaniu blizn.

W klinicznej części projektu wszystkie przykurcze zostały uwolnione i zastąpione zregenerowaną skórą. Ocena efektów leczenia została przeprowadzona wśród pacjentów 3-6 miesięcy po zakończeniu leczenia. Obserwowano znaczną poprawę wyglądu i funkcji u pacjentów z bliznami pooparzeniowymi leczonymi z użyciem matrycy Integra, co zostało potwierdzone w punktacji zmodyfikowanej skali oceny blizny wg Vancouver (mVSS). Największa poprawa była obserwowana w ocenie elastyczności blizny opisywanej wg mVSS jako podatność, co jest zgodne z obserwacjami innych autorów [45]. Największe zaburzenia wczesnej ocenie efektów leczenia z użyciem mVSS były związane z oceną pigmentacji i unaczynienia blizny. Świąd stał się również problemem u niektórych pacjentów wymagającym leczenia. Powyższe obserwacje sugerują, że każdy pacjent zakwalifikowany do leczenia z użyciem matrycy do regeneracji skóry Integra powinien zostać dokładnie poinformowany o możliwych dolegliwościach po zakończeniu leczenia chirurgicznego, większość z nich ma charakter przejściowy i ustępuje w trakcie dojrzewania blizny.

Znacznie gorsze wyniki oceny blizny wg mVSS uzyskano u pacjentów, u których rozwinęły się powikłania w leczeniu. Obszar zajęty infekcją i przerastającą ziarniną goił się dłużej, a efektem leczenia było powstanie blizny o charakterze przerastającym. Obserwacje te są zgodne z doniesieniami z literatury, gdzie powikłania infekcyjne są opisywana jako jedne z częstszych przyczyn niepowodzenia leczenia z zastosowaniem Integry [45, 82-84]. Dlatego wyniki leczenia z zastosowaniem matrycy Integra są uzależnione od doświadczenia zespołu chirurgicznego, a potencjalne markery biochemiczne mogą pomóc we wczesnym rozpoznawaniu rozwijającej się infekcji.

Zmiana ciemnego, owłosionego znamienia melanocytarnego na skóropodobną tkankę jest bardzo istotne w rozwoju psychologicznym pacjentów dotkniętych tą chorobą. Pacjenci oraz ich opiekunowie byli bardzo zadowoleni nawet we wczesnym okresie pooperacyjnym, kiedy zregenerowana skóra była jeszcze bardzo niedojrzała. W miarę upływu czasu od zabiegu, wygląd stawał się bardziej akceptowalny i mniej przyciągający uwagę [47,48].

Leczenie chirurgiczne bez pozostawienia śladu na skórze pacjenta jest marzeniem każdego chirurga, zwłaszcza chirurga plastycznego. Skóra posiada potencjał do gojenia, ale do dzisiaj każda interwencja uszkadzająca głębsze jej warstwy skóry skutkuje powstaniem blizny. Istnieje wiele technik i terapii redukujących bliznowacenie, nadal jednak bezbliznowe leczenie pozostaje nieosiągniętym celem.

Terapie redukujące powstawanie blizn podczas gojenia ran zmieniają przebieg naprawy ubytku skóry w kierunku jej regeneracji celem zmniejszenia bliznowacenia. Działania takie obejmują użycie matryc do regeneracji skóry, stosowanie działań mechanicznych na gojącą się tkankę, zapewnienie odpowiedniego nawilżenia, podawanie miejscowe bio-cząsteczek (w tym cytokin i czynników wzrostu), potencjalnie użycie terapii genowej, a także zastosowanie terapii komórkowych wykorzystujących również komórki macierzyste [85-88]. Wśród matryc do regeneracji skóry, Integra pozostaje jednym z najchętniej stosowanych substytutów skóry umożliwiających regenerację skóry właściwej i poprawy jakości blizn [84,89-91]. Dlatego dalsze badania z użyciem tego materiału powinny być prowadzone w celu pełnego zrozumienia procesu regeneracji skóry, co umożliwi opracowanie nowych terapii ograniczających powstawanie blizn. Obecnie stosowane terapie wykorzystują aplikację takich cząsteczek jak IL-4, FGF, TGF-β, jednak rezultaty leczenia są nadal dalekie od oczekiwań [16, 92-94].

Powyżej wymienione metody redukujące powstawanie blizn zostały przetestowane jako skuteczne w badaniach doświadczalnych oraz częściowo w badaniach klinicznych jako monoterapię. Teoretycznie wiele elementów mogłoby być użytych jednoczasowo w celu stworzenia warunków umożliwiających regenerację. Takie połączenie z pewnością w przyszłości umożliwi gojenie ran u ludzi bez powstawania blizn.

VIII. STRESZCZENIE

a. Streszczenie w języku polskim

Skóra jest największym organem ludzkiego organizmu. Jej zadaniem jest ochrona organizmu przed środowiskiem zewnętrznym. W związku z tym jest narażona na działanie sił zewnętrznych i urazów. Niewielkie urazy skóry goją się bez pozostawienia śladu, natomiast uszkodzenie pełnej grubości skóry powoduje zawsze powstanie blizny, która może powodować zaburzenia wyglądu i funkcji. Gojenie ran jest dynamicznym procesem, w którym udział biorą liczne komórki oraz interakcje międzykomórkowe. Proces ten jest sterowany przez wiele cząsteczek, w tym przez cytokiny i czynniki wzrostu. Cząsteczki te, bezpośrednio po uszkodzeniu skóry, inicjują proces zapalny rozpoczynając gojenie rany. Wcześniejsze badania pokazały, że zapalenie jest istotną fazą gojenia ran i ma znaczący wpływ na powstawanie blizn. Po oparzeniach obserwujemy powstawanie blizn przerostowych, a współczesna chirurgia rekonstrukcyjna umożliwia zastosowanie takich materiałów jak matryca do regeneracji skóry Integra, dzięki którym obserwujemy zmniejszone bliznowacenie. Właśnie w celu bliższego poznania mechanizmów redukujących bliznowacenie po zabiegach z zastosowaniem Integry zaprojektowano poniższe badanie. Matryca do regeneracji skóry Integra jest komercyjnie dostępną macierzą kolagenową umożliwiającą regenerację skóry podczas dwuetapowego leczenia. Materiał ten jest stosowany w przypadku ran po oparzeniach pełnej grubości skóry oraz w chirurgii rekonstrukcyjnej, umożliwiając uzyskanie bardzo dobrych rezultatów estetycznych i funkcjonalnych. Hipoteza badawcza w przedkładanym badaniu zakłada, że dobre rezultaty obserwowane po leczeniu z zastosowaniem Integry są wynikiem oddziaływania tego materiału na organizm powodującego zmniejszenie nasilenia procesu zapalnego we wczesnych etapach gojenia rany. Co więcej, redukcja nasilenia odpowiedzi zapalnej powinna być obserwowana jako zwiększenie stężenia cząsteczek przeciwzapalnych oraz zmniejszenie stężenia cząsteczek prozapalnych i czynników wzrostu odpowiedzialnych za nadmierne bliznowacenie we krwi obwodowej. Zmiany stężeń powyższych molekuł powinny być obserwowane u osobników leczonych z zastosowaniem Integry, którzy rozwinęli infekcję rany. Do testowania hipotez badawczych przeprowadzono badanie na modelu eksperymentalnym z użyciem myszy analizując poziomy IL-4; IL-6; IL-10; TNF-α; FGF-2; GM-CSF; PDGF-BB; TGF-β1; TGF-β2; TGF-β3. Dodatkowo na materiale klinicznym w grupie 15 pacjentów leczonych z zastosowaniem przynajmniej 100cm^2 Integry w trakcie zabiegów rekonstrukcyjnych analizowano przebieg leczenia i oznaczono stężenia EGF, TGF-

β1, FGF-2, VEGF, IFN-α, GM-CSF, IL-4, IL-8, MMP-2, MMP-9 oraz hsCRP we krwi obwodowej w czterech punktach czasowych. Analizowano również dane kliniczne z przebiegu leczenia z zastosowaniem Integry. W powyższym badaniu obserwowano istotne statystycznie różnice w stężeniach cytokin prozapalnych i czynników wzrostu. Wyniki te zostały poddane korelacji z powierzchnią, przebiegiem leczenia oraz wynikiem leczenia. Badanie eksperymentalne ujawniło, że implantacja matrycy do regeneracji skóry Integra jest związana z przejściowym, istotnie obniżonym poziomem TNF-α, ale również obniżonym poziomem IL-10, obserwowanym 7 dnia po implantacji materiału w porównaniu z grupą kontrolną. Dodatkowo obserwowano istotne statystycznie podwyższenie poziomów FGF-2 dnia 3, PDGF-BB 14 dnia oraz obniżone stężenia TGF-β3 w grupie po implantacji matrycy Integra. Wyniki analizy potwierdzają teorię, że najprawdopodobniej zmniejszenie nasilenia odpowiedzi zapalnej po wszczepieniu matrycy Integra zachodzi poprzez działanie anty TNF-α. Dodatkowo obserwowane zmiany poziomów IL-10 i FGF-2, cząsteczek związanych z regulacją TNF-α, potwierdza słuszność powyższej teorii. Badanie histologiczne w modelu eksperymentalnym ujawniło dyskretne różnice w budowie skóry bez różnicy w ilości komórek jednojądrzastych obecnych w zagojonych ranach. Powyższe badania znajdują poparcie w analizie klinicznej, gdzie pacjenci, którzy rozwinęli miejscową infekcję w trakcie gojenia Integry, mieli istotnie wyższe poziomy IL-4 oraz FGF-2 we krwi obwodowej. Powyższe zmiany w stężeniu molekuł były obecne 2-5 dni przed pojawieniem się objawów klinicznych infekcji. Równocześnie standardowe markery zapalenia, takie jak WCC i CRP, pozostały bez zmian. Obserwacja ta może w przyszłości przyczynić się do opracowania nowoczesnych metod diagnostycznych wykrywających infekcję przyranną. Dodatkowo obserwowano podwyższone poziomy MMP-2 u wszystkich pacjentów po implantacji Integry, co może sugerować, że rozkład matrycy odbywa się za pośrednictwem właśnie tej proteazy. Taka informacja wydaje się istotna w opracowywaniu przyszłych terapii umożliwiających sterowanie procesem rozkładu matryc zastępujących skórę dla zmniejszenia powstawania blizn. Obserwowana korelacja liniowa pomiędzy IL-4 a IFN- α, oraz pomiędzy IL-4 a MMP-2 dostarcza nowych informacji na temat wzajemnych oddziaływań regulacyjnych. Wyniki uzyskane w powyższym badaniu oraz wnioski wynikające z ich analizy wnoszą nowe informacje na temat procesu regeneracji skóry na matrycy oraz wskazują przyszłe kierunki badań nad preparatami farmakologicznymi zmniejszającymi powstawanie blizn.

b. Streszczenie w języku angielskim

Skin is the largest organ of the human body. It protects from the external environment and is highly exposed to external forces and injuries. Although, minor injuries to the skin can heal without imprint, full thickness injury to the skin results in scar formation resulting often in function disturbance and disfigurement. Wound healing is a dynamic process which involves multiple cell lineages, cell interactions and is controlled by great number of molecules, namely cytokines and growth factors. Former studies showed that inflammation is an important phase of wound healing which has an enormous impact on scar formation. After burn injuries, excessive scarring is observed whereas reconstructive surgery provides dermal substitutes to reduce scarring. The aim of the project is to understand the reduced scarring after treatment with Integra® dermal substitute. Integra® dermal regeneration template is commercially available bovine collagen matrix which enables dermal regeneration in two surgical procedures. This material is used in full thickness burns and reconstructive surgery with very good esthetic and functional outcomes. The hypothesis investigated was that scar reduction associated with the use of Integra® is due to a reduction in the local and systemic inflammation during early phases of dermal regeneration. To test the hypothesis experimental study on murine wound healing model with Integra® and control group was performed with analysis of IL-4; IL-6; IL-10; TNF-α; FGF-2; GM-CSF; PDGF-BB; TGF-β1; TGF-β2; TGF-β3 performed. Additionally human research project was conducted. This included 15 pediatric patients with over 100cm^2 of implanted Integra® during reconstructive procedures. Clinical course of the treatment and set of molecules in peripheral blood including EGF, TGF-β1, FGF-2, VEGF, IFN-α, GM-CSF, IL-4, IL-8, MMP-2, MMP-9 and hsCRP were investigated. Clinical data from course of the treatment was also analysed. In this study, significant changes in concentration of pro-inflammatory cytokines and growth factors in peripheral blood were observed. Results were correlated with the course of the treatment. The results indicated that dermal regeneration with Integra® is associated with transient, significantly lower, levels of TNF-α and lower levels of IL-10 which was observed on day 7 in animal model. Additionally statistically higher levels of FGF-2 on day 3 and PDGF-BB on day 14 and lover levels of TGF-β3 in Integra® animals were detected. This supports the theory that, probably TNF-α is the main pro-inflammatory cytokine which is down regulated in Integra® treated patients. This finds a support in fact that levels of IL-10 and FGF-2 which are strongly associated with regulation of TNF-α were also decreased. Histological analysis revealed minor changes in skin architecture between groups, with no difference in number of mononuclear cells at the

end of the experiment. Results from the animal study support in human work, where patients who developed local infection had higher levels of IL-4 and FGF-2 in peripheral blood observed 2-5 days before the presence of symptoms. In the same time standard markers of inflammation and infection remained non-elevated. This can find clinical application in early diagnosis of complications in patients treated with Integra® in the future were IL-4 and FGF-2 could be used as early markers of infection. Additionally elevated levels of MMP-2 were observed in the whole group of patients, which suggest that Integra® disintegration is highly dependent on this protease. This information is essential for design therapies regulating time of scaffold decomposition. Linear correlations in concentration of selected molecules give new information about interactions of these molecules during wound healing. This includes mainly strong correlation of IFN-α with IL-4 IL-4 with MMP-2. The information gained from the study gives a new insight into dermal regeneration with scaffolds and indicates future directions in potential design of pharmacological treatment to reduce scar formation.

IX. SPIS RYCIN I TABEL

a) Ryciny

Rycina 1. Budowa matrycy Integra DRT (źródło: www.ilstraining.com)

Rycina 2. Schemat leczenia z zastosowaniem matrycy Integra DRT (źródło: www.iilstraining.com)

Rycina 3. Schemat projektu eksperymentalnego

Rycina 4. Powierzchnia rany resztkowej w kolejnych dniach w obu grupach po zabiegu operacyjnym

Rycina 5. Osoczowe stężenia IL-4 i IL-10 w Grupie zwierząt z Integrą oraz w Grupie kontrolnej podczas badania

Rycina 6. Osoczowe stężenia IL-6 i TNF-α w badanych grupach

Rycina 7. Osoczowe stężenia FGF-2 i GM-CSF w badanych grupach

Rycina 8. Stężenie osoczowych PDGF-BB i TGF-β1 w badanych grupach

Rycina 9. Stężenia TGF-β2 i TGF-β3 w badanych grupach

Rycina 10. Porównanie zagojonych ran pełnej grubości skóry u myszy z Integrą (po stronie lewej) oraz bez Integry (po stronie prawej)

Rycina 11. Średni poziom leukocytów (WCC) po implantacji Integry u pacjentów, u których rozwinęła się infekcja, oraz u tych, u których infekcja się nie rozwinęła

Rycina 12. Średnie stężenia białka c-reaktywnego (hsCRP) po implantacji Integry u pacjentów, u których rozwinęła się infekcja podczas gojenia oraz u tych, u których infekcja się nie rozwinęła

Rycina 13. Osoczowe poziomy IL-4 u pacjentów po implantacji matrycy Integra

Rycina 14. Osoczowe poziomy FGF-2 u pacjentów po implantacji matrycy Integra

Rycina 15. Osoczowe poziomy IFN-α u pacjentów po implantacji matrycy Integra

Rycina 16. Osoczowe poziomy TGF-β1 u pacjentów po implantacji matrycy Integra

Rycina 17. Korelacja pomiędzy poziomami IL-4 i IFN-α u pacjentów po implantacji matrycy Integra

Rycina 18. Osoczowe poziomy MMP-2 u pacjentów po implantacji matrycy Integra

Rycina 19. Osoczowe poziomy MMP-9 u pacjentów po implantacji matrycy Integra

Rycina 20. Korelacja osoczowych stężeń IL-4 i MMP-2 u pacjentów po implantacji matrycy Integra, u których rozwinęły się powikłania

Rycina 21. Korelacja poziomów TGF-β1 i MMP-9 u pacjentów po implantacji matrycy Integra, którzy rozwinęli infekcję

b) Tabele

Tabela 1. Ogólna charakterystyka pacjentów leczonych z zastosowaniem matrycy Integra w Oddziale Chirurgii Plastycznej i Rekonstrukcyjnej z Dziecięcym Centrum Oparzeniowym Uniwersyteckiego Szpitala Dziecięcego w Krakowie w latach 2004 do 2011

Tabela 2. Schemat stosowania matrycy Integra w zabiegach rekonstrukcyjnych u dzieci

Tabela 3. Główne różnice w mechanizmie gojenia ran u człowieka i myszy

Tabela 4. Wartości p dla niezależnych testów t-studenta przeprowadzonych na wynikach poziomów cytokin w trakcie badania

Tabela 5. Wartości p dla niezależnych testów t-Studenta przeprowadzonych na wynikach stężeń czynników wzrostu pomiędzy Grupą z Integrą oraz Grupą kontrolną

Tabela 6. Wyniki analizy histologicznej biopsji ran przeprowadzonych w dniu 14 eksperymentu

Tabela 7. Charakterystyka pacjentów, szczegóły przebiegu leczenia oraz jego rezultaty u pacjentów leczonych z zastosowaniem matrycy Integra

Tabela 8. Przebieg kliniczny gojenia się przeszczepów skóry (STSG) po wgojeniu matrycy Integra u pacjentów leczonych w fazie rekonstrukcyjnej

Tabela 9. Średnie wartości i procentowy udział w punktacji klinicznej oceny blizny oraz efektów leczenia za pomocą mVSS po 3-6 miesiącach od zakończenia leczenia

X. ALBUM FOTOGRAFII

Wszystkie fotografie pochodzą ze zbiorów Oddziału Chirurgii Plastycznej i Rekonstrukcyjnej z Dziecięcym Centrum Oparzeniowym, Uniwersyteckiego Szpitala Dziecięcego w Krakowie.

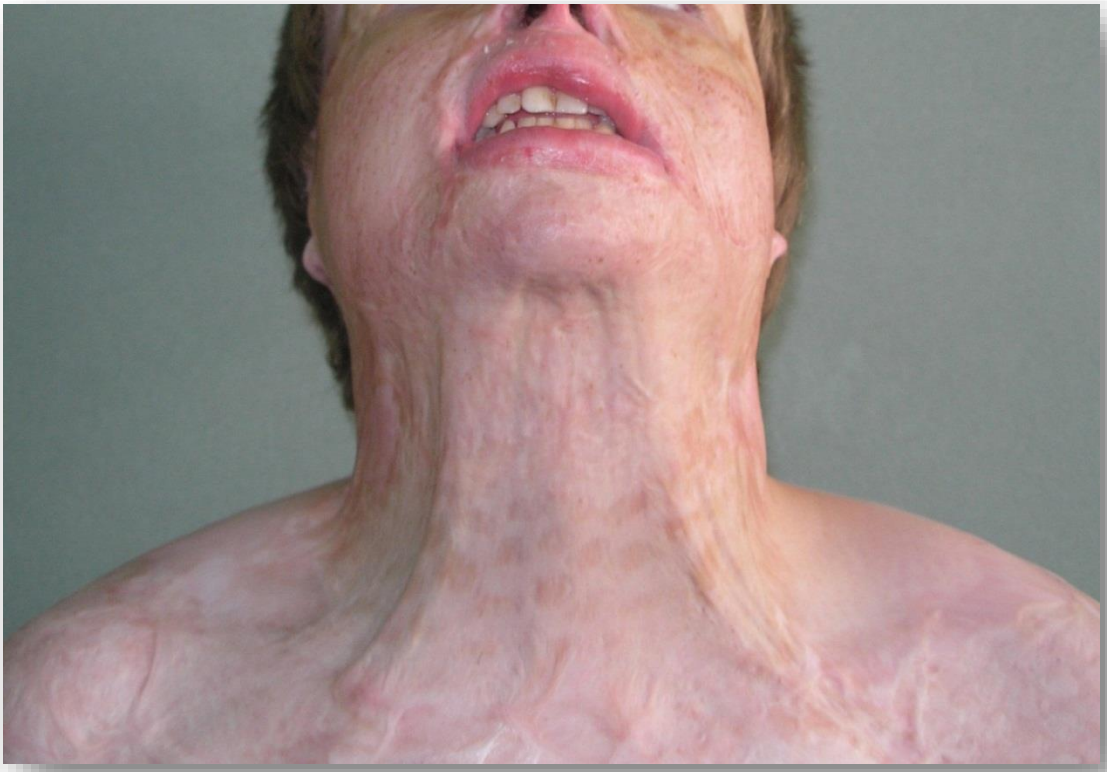

Fotografia 1. 15-letni chłopiec z przerosłymi bliznami pooparzeniowymi powodującymi przykurcz szyi zakwalifikowany do leczenia rekonstrukcyjnego z zastosowaniem matrycy Integra

Fotografia 2. 5-letni chłopiec z rozległym wrodzonym znamieniem barwnikowym typu „kąpielowego” zakwalifikowany do leczenia z zastosowaniem matrycy Integra

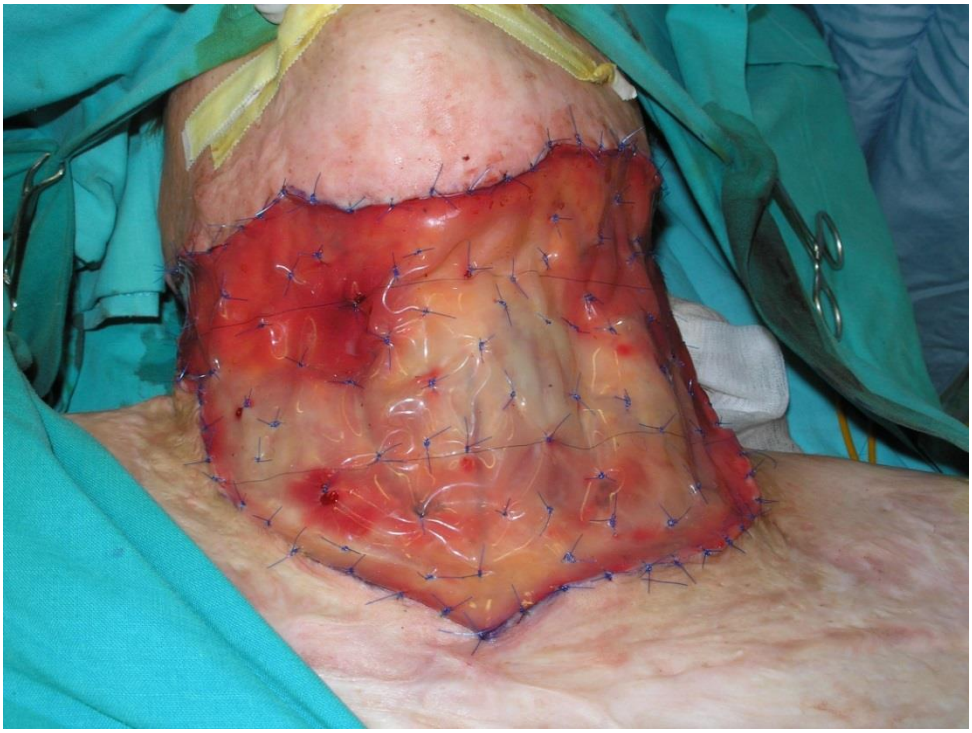

Fotografia 3. Integra implantowana w miejsce wyciętej blizny pooparzeniowej – widok w końcowej fazie zabiegu

Fotografia 4. Integra implantowana w miejsce wyciętego znamienia barwnikowego – widok w końcowej fazie zabiegu

Fotografia 5. Opatrunek pokrywający Integrę – widok po zakończonym zabiegu operacyjnym

Fotografia 6. Pierwsza zmiana opatrunków po implantowaniu Integry – bez cech infekcji

Fotografia 7. Wgojona Integra przed zabiegiem przeszczepów skóry STSG – bez cech infekcji

Fotografia 8. Integra pokryta przeszczepami skóry STSG – pierwsza zmiana opatrunków po drugim etapie leczenia

Fotografia 9. Wczesny wynik leczenia Integrą – 3 miesiące po zabiegu operacyjnym

Fotografia 10. Elastyczność skóry po leczeniu matrycą Integra - 3 miesiące po zabiegu operacyjnym

XI. PIŚMIENNICTWO

1. Gutner G., Werner S., Barrandon Y., Longaker M.T.: Wound repair and regeneration. Nature. 2008; 15;453:314-321

2. Singer A J., Clark R.A: Cutaneous wound healing. N. Engl. J. Med. 1999; 2;341:738-746

3. Martin P.: Wound healing – aiming for perfect skin regeneration. Science 1997; 4; 276:75-82

4. Jabłońska S., Majewski S.: Choroby skóry i choroby przenoszone drogą płciową. Wydawnictwo Lekarskie PZWL, Warszawa 2010

5. Yannas, Ioannis V.: Tissue and organ regeneration in adults. Springer, New York 2001

6. Velnar T., Bailey T., Smorkolj V.: The wound healing process: an overview or the cellular and molecular mechanisms. J. Int. Med. Res. 2009; 37:1528-1542

7. Barrientos S., Stojadinovic O., Golinko M.S., Brem H., Tomic-Canic M.: Growth factors and cytokines in wound healing. Wound Rep. Reg. 2008; 16:585–601

8. White E.S., Mantovani A.R.: Inflammation, wound repair, and fibrosis: reassessing the spectrum of tissue injury and resolution. J. Pathol. 2013; 229:141-144

9. Kim M.H., Liu W., Borjesson D.L., Curry F.R., Miller L.S., Cheung A.L., Liu F.T., Isseroff R.R., Simon S.I.: Dynamics of Neutrophil Infiltration during Cutaneous Wound Healing and Infection Using Fluorescence Imaging. J. Invest. Dermatol. 2008; 128:1812–1820

10. Agaiby A., Dyson M.: Immuno-inflammatory cell dynamics during cutaneous wound healing. J. Anat. 1999; 195:531-542

11. Koh T.J., DiPietro L. A.: Inflammation and wound healing: the role of the macrophage. Expert Rev. Mol. Med. 2011; 11;13:(e23):1-12

12. Mantovani A., Biswas S.K., Galdiero M.R., Sica A., Locati M.: Macrophage plasticity and polarization in tissue repair and remodelling. J. Pathol. 2013; 229:176-185

13. Mosser D.M.: The many faces of macrophage activation. J. Leukoc. Biol. 2003; 73: 209-212

14. Mosser D.M., Edwards J.P.: Exploring the full spectrum of macrophage activation. Nat. Rev. Immunol. 2008; 8:958-969

15. Goren I., Allmann N., Yogev N., Schürmann C., Linke A., Holdener M., Waisman A., Pfeilschifter J., Frank S.: A transgenic mouse model of inducible macrophage depletion: effects of diphtheria toxin-driven lysozyme M-specific cell lineage ablation on wound inflammatory, angiogenic, and contractive processes. Am. J. Pathol. 2009; 175:132-147

16. Salmon-Ehr V., Ramont L., Godeau G., Birembaut P., Guenounou M., Bernard P., Maquart F.X.: Implication of Interleukin-4 in wound healing. Lab. Invest. 2000; 80:1337-1343

17. Postlethwaite A.E., Seyer J.M.: Fibroblast chemotaxis induction by human recombinant Interleukin-4. Identification by synthetic peptide analysis of two chemotactic domains residing in amino acid sequences 70-88 and 89-122. J. Clin. Invest. 1991; 87:2147-2152

18. Rennekampff H.O., Hansbrough J.F., Kiessig V., Doré C., Sticherling M., Schröder J.M.: Bioactive interleukin-8 is expressed in wounds and enhances wound healing. J. Surg. Res. 2000; 93:41-54

19. Grellner W., Georg T., Wilske J.: Quantitative analysis of proinflammatory cytokines (IL-1beta, IL-6, TNF-alpha) in human skin wounds. Forensic Sci. Int. 2000; 11;113:251-264

20. Werner S., Grose R.: Regulation of wound healing by growth factors and cytokines. Physiol. Rev. 2003; 83:835-870

21. Han Y.P., Tuan T.L., Hughes M., Wu H., Garner W.L.: Transforming growth factor-beta - and tumor necrosis factor-alpha -mediated induction and proteolytic activation of MMP-9 in human skin. J. Biol. Chem. 2001; 22;276:22341-22350

22. Ashcroft G.S., Jeong M.J., Ashworth J.J., Hardman M., Jin W., Moutsopoulos N., Wild T., McCartney-Francis N., Sim D., McGrady G., Song X.Y., Wahl S.M.: Tumor necrosis factor-alpha (TNF-α) is a therapeutic target for impaired cutaneous wound healing. Wound Repair Regen. 2012; 20:38-49

23. Sato Y., Ohshima T., Kondo T.: Regulatory role of endogenous Interleukin-10 in cutaneous inflammatory response of murine wound healing. Biochem. Biophys. Res. Commun. 1999; 265:194-199

24. Wang J., Chen H., Shankowsky H.A., Scott P.G., Tredget E.E.: Improved scar in postburn patients following interferon-alpha2b treatment is associated with decreased angiogenesis mediated by vascular endothelial cell growth factor. J. Interferon Cytokine Res. 2008; 28:423-434

25. Sarrazy V., Billet F., Micallef L., Coulomb B., Desmoulière A.: Mechanisms of pathological scarring: role of myofibroblasts and current developments. Wound Repair Regen. 2011; 19, Supl 1: s10- 15

26. Gutterman J.: Cytokine therapeutics: lessons from interferon alpha. Proc. Natl. Acad. Sci. U. S. A. 1994; 15; 91:1198-1205

27. Reish R.G., Eriksson E.: Scars: A review of emerging and currently available therapies. Plast. Reconstr. Surg. 2008; 122:1068-1078

28. Witte M.B., Barbul A.: General principles of wound healing. Surg. Clin. North Am. 1997; 77:509 – 528

29. Abraham J., Klagsbrun M.: Modulation of wound repair by members of the fibroblast growth factor family. W: Clark Richard A.F. {red.}. The molecular and cellular biology of wound repair. Wyd. 2. Plenum Press, New York 1996, ss. 195–248

30. Cowin A.J., Holmes T.M., Brosnan P., Ferguson M.W.: Expression of TGF-beta and its receptors in murine fetal and adult dermal wounds. Eur. J. Dermatol. 2001; 11: 424-431

31. Penn J.W., Grobbelaar A.O., Rolfe K.J.: The role of the TGF-β family in wound healing, burns and scarring: a review. Int. J Burns Trauma. 2012; 2:18-28

32. Nagase H, Woessner JF Jr.: Matrix metalloproteinases. J. Biol. Chem. 1999; 30;274:21491-21494

33. Page-McCaw A., Ewald A.J., Werb Z.: Matrix metalloproteinases and the regulation of tissue remodeling. Nat. Rev. Mol. Cell. Biol. 2007; 8: 221–233

34. Soo C., Shaw W.W., Zhang X., Longaker M.T., Howard E.W., Ting K.: Differential expression of matrix metalloproteinases and their tissue-derived inhibitors in cutaneous wound repair wound repair. Plast. Reconstr. Surg. 2000; 105:638-647

35. Aarabi S., Longaker M.T., Gurtner G.C.: Hypertrophic scar formation following burns and trauma: new approaches to treatment. PLoS Med. 2007; 4:e234

36. Burke J.F., Yannas I.V., Quinby W.C. Jr., Bondoc C.C., Jung W.K.: Successful use of a physiologically acceptable artificial skin in the treatment of extensive burn injury. Ann. Surg. 1981; 194: 413-428

37. Yannas I.V., Burke J.F.: Design of an artificial skin. I. Basic design principles. J. Biomed. Mat. Res. 1980; 14:65-81

38. Yannas I.V., Burke J.F., Gordon P.L., Huang C., Rubenstein R.H.: Design of an artificial skin. II. Control of chemical composition. J. Biomed. Mat. Res. 1980; 14:107-132

39. Integra Life Sciences. Dermal Regeneration Improving Function and Cosmetics in Skin Grafting. Experience and Best Practise. W: 2nd European Symposium 2002 may 16-18; Dublin; Integra Life Sciences Corp.; 2003

40. Moiemen N.S., Vlachou E., Staiano J.J., Thawy Y., Frame J.D.: Reconstructive surgery with Integra Dermal Regeneration Template: histologic study, clinical evaluation and current practice. Plast. Reconstr. Surg. 2006; 117(7, Supl.):160S-174S.

41. Puchała J., Chrapusta A.: Pierwsze doświadczenia i uwagi po zastosowaniu matrycy skóry właściwej Integra DRT w operacjach rekonstrukcyjnych u dzieci. Leczenie Ran. 2006; 2;2:31-41

42. Puchała J., Chrapusta A.: Operacje korekcyjno-rekonstrukcyjne z użyciem matrycy Integra DRT. Surgical reconstructions with application of Integra DRT. Leczenie Ran 2007; 4;3:96-97

43. Stern R., McPherson M., Longaker M.T.: Histologic study of artificial skin used in the treatment of full-thickness thermal injury. J. Burn Care Rehab. 1990; 11:7-13

44. Dantzer E., Queruel P., Salinier L., Palmier B., Quinot J.F.: [Integra, a new surgical alternative for the treatment of massive burns. Clinical evaluation of acute and reconstructive surgery: 39 cases]. Ann. Chir. Plast. Esthet. 2001;46:173-189

45. Frame J.D., Still J., Lakhel-LeCoadou A., Carstens M.H., Lorenz C., Orlet H., Spence R., Berger A.C., Dantzer E., Burd A.: Use of Dermal Regeneration Template in Contracture Release Procedures: a Multicenter Evaluation. Plast. Reconstr. Surg. 2004; 113:1330-1338

46. Branski L.K., Herndon D.N., Pereira C., Mlcak R.P., Celis M.M., Lee J.O., Sanford A.P., Norbury W.B., Zhang X.J., Jeschke M.G.: Longitudinal assessment of Integra in primary burn management: a randomized pediatric clinical trial. Crit. Care Med. 2007; 35: 2615-2623

47. Schiestl C., Stiefel D., Meuli M.: Giant naevus, giant excision, eleg(i)ant closure? Reconstructive surgery with Integra Artificial Skin to treat giant congenital melanocytic naevi in children. J. Plast. Reconstr. Aesthet. Surg. 2010; 63:610-615

48. Abai B., Thayer D., Glat PM.: The use of a dermal regeneration template (Integra) for acute resurfacing and reconstruction of defects created by excision of giant hairy nevi. Plast. Reconstr. Surg. 2004; 114:162-168

49. Lozano D.: The use of a dermal regeneration template for the repair of degloving injuries: a case report. Wounds 2003; 15:395-398

50. Wolter T.P., Noah E.M., Pallua N.: The use of Integra in an upper extremity avulsion injury.: Br. J. Plast. Surg. 2005; 58:416-418

51. Gottlieb M., Furman J.: Successful management and surgical closure of chronic and pathological wounds using Integra®.: J. Burns Surg. Wound Care. 2004; 3:1-4

52. Tufaro A.P., Buck D.W. 2nd, Fischer A.C.: The use of artificial dermis in the reconstruction of oncologic surgical defects. Plast. Reconstr. Surg. 2007; 120:638-646

53. Campitiello E., Della Corte A., Fattopace A., D'Acunzi D., Canonico S.: The use of artificial dermis in the treatment of chronic and acute wounds: regeneration of dermis and wound healing. Acta Biomed. 2005; 76, Supl. 1:69-71

54. Supp D., Boyce S.: Engineered skin substitutes: practices and potentials. Clin. Dermatol. 2005; 23:403-412

55. Jones I., James S.E., Rubin P., Martin R.: Upward migration of cultured autologus keratinocytes in Integra artificial skin: a preliminary report. Wound Repair Regen. 2003; 11:132-138

56. Wood F.M., Stoner M.L., Fowler B.V., Fear M.W.: The use of a non-cultured autologous cell suspension and Integra dermal regeneration template to repair full-thickness skin wounds in a porcine model: a one-step process. Burns. 2007; 33:693-700

57. Stiefel D., Schiestl C.M., Meuli M.: The positive effect of negative pressure: vaccum-assisted fixation of Integra artificial skin for reconstructive surgery. J .Pediatr. Surg. 2009; 44:575-580

58. Jeschke M.G., Rose C., Angele P., Füchtmeier B., Nerlich M.N., Bolder U.: Development of new reconstructive techniques: Use of Integra in combination with fibrin glue and negative-pressure therapy for reconstruction of acute and chronic wounds. Plast. Reconstr. Surg. 2004; 113:525-530

59. Galiano R.D., Michaels J. 5th, Dobryansky M., Levine J.P., Gurtner G.C.: Quantitative and reproductible murine model of excisional wound healing. Wound Repair Regen. 2004; 12:485-492

60. Wong V.W., Sorkin M., Glotzbach J.P., Longaker M.T., Gurtner G.C.: Surgical approaches to create murine models of human wound healing. J. Biomed. Biotechnol. 2011; 2011:969618:1-8

61. Kremer M., Lang E., Berger A.C.: Evaluation of dermal-epidermal skin equivalents (composite-skin) of human keratinocytes in a collagen-glycosaminoclycan matrix (Integra artificial skin). Br. J. Plast. Surg. 2000; 53:459-465

62. Hoff J.: Methods of blood collection in the mouse. Lab. Animal 2000; 29:47-53

63. Böttcher-Haberzeth ., Biedermann T., Schiestl C., Hartmann-Fritsch F., Schneider J., Reichmann E., Meuli M.: Matriderm® 1 mm versus Integra® Single Layer 1.3 mm for one-step closure of full thickness skin defects: a comparative experimental study in rats. Pediatr. Surg. Int. 2012; 28:171-177

64. Reiffel A.J., Henderson P.W., Krijgh D.D., Belkin D.A., Zheng Y., Bonassar L.J., Stroock A.D., Spector J.A.: Mathematical modeling and frequency gradient of cellular and vascular invasion into Integra and Strattice: toward optimal design of tissue regeneration scaffolds.,Plast. Reconstr. Surg. 2012; 129:89-99

65. Ashcroft G.S., Jeong M.J., Ashworth J.J., Hardman M., Jin W., Moutsopoulos N., Wild T., McCartney-Francis N., Sim D., McGrady G., Song X.Y., Wahl S.M.: Tumor necrosis factor alpha TNF-α is a therapeutic target for impaired cutaneous wound healing. Wound Repair Regen. 2012; 20:38-49

66. Bandyopadhyay B., Fan J., Guan S., Li Y., Chen M., Woodley D.T., Li W.: A "traffic control" role for TGFbeta3: orchestrating dermal and epidermal cell motility during wound healing. J. Cell Biol. 2006; 172:1093–1105

67. Zheng Z., Nguyen C., Zhang X., Khorasani H., Wang J.Z., Zara J.N., Chu F., Yin W., Pang S., Le A., Ting K., Soo C.: Delayed wound closure in fibromodulin-deficient mice is associated with inreased TGF-β3 signaling. J. Invest. Dermatol. 2011; 131:769-778

68. Sullivan T., Smith J., Kermode J., McIver E., Courtemanche D.J.: Rating the burn scar. J. Burn Care Rehabil. 1990; 11:256–260

69. Tyack Z., Simons M., Spinks A., Wasiak J.: A systematic review of the quality of burn scar rating scales for clinical research use. Burns. 2012; 38:6-18

70. Kim S.H., Lee C.E.: Counter-regulation mechanism of IL-4 and INF-α signal transduction through cytosolic retention of the pY-STAT6:pY-STAT2:p48 complex. Eur. J. Immunol. 2011; 41:461-472.

71. Visse R., Nagase H.: Matrix metalloproteinases and tissue inhibitors of metalloproteinases: structure, function and biochemistry. Circ. Res. 2003; 92:827-839

72. Loo W.T., Sasano H., Chow L.W.: Pro-inflammatory cytokine, matrix metalloproteinases and TIMP-1 are involved in wound healing after mastectomy in invasive breast cancer patients. Biomed. Pharmacother. 2007; 61:548-552

73. Yu Q., Stamenkovic I.: Cell surface-localized matrix metalloproteinase-9 proteolytically activates TGF-beta and promotes tumor invasion and angiogenesis. Genes Dev. 2000; 14:163–176

74. Hahm G., Glaser J.J., Elster E.A.: Biomarkers to predict wound healing: the future of complex war wound manageme. Plast. Reconstr. Surg. 2011; 127, Supl. 1:21S-26S

75. Vindenes H., Ulvestadt E., Bjerknes R.: Concentrations of cytokines in plasma of patients with large burns: their relation to time after injury, burn size, inflammatory variables, infection and outcome. Eur. J. Surg. 1998; 164:647-656

76. Jeschke M.G., Mlcak R.P., Finnerty C.C., Norbury W.B., Gauglitz G.G., Kulp G.A., Herndon D.N.: Burn size determines the inflammatory and hypermetabolic response. Crit. Care 2007; 11:R90

77. Orman M.A., Nguyen T.T., Ierapetritou M.G., Berthiaume F., Androulakis I.P.: Comparison of the cytokine and chemokine dynamics of the early inflammatory response in models of burn injury and infection. Cytokine 2011; 55:362-371

78. Mast B.A., Schultz G.S.: Interactions of cytokines, growth factors, and proteases in acute and chronic wounds. Wound Repair Regen. 1996; 4:411–420

79. Kim S.H., Lee C.E.: Counter-regulation mechanism of IL-4 and IFN-α signal transduction through cytosolic retention of the pY-STAT6:pY-STAT2:p48 complex. Eur. J. Immunol. 2011; 41:461-472

80. Gillard J.A., Reed M.W., Buttle D., Cross S.S., Brown N.J.: Matrix metalloproteinase activity and immunohistochemical profile of matrix metalloproteinase-2 and -9 tissue inhibitor of metalloproteinase-1 during human dermal wound healing. Wound Repair Regen. 2004; 12:295-304

81. Parks W.C., Wilson C.L., López-Boado Y.S.: Matrix metalloproteinases as modulators of inflammation and innate immunity. Nat. Rev. Immunol. 2004; 4:617-629

82. Moiemen N., Yarrow J., Hodgson E., Constantinides J., Chipp E., Oakley H., Shale E., Freeth M.: Long-therm clinical and histological analysis of Integra dermal regeneration template. Plast. Reconstr. Surg. 2011; 127:1149-1154

83. Heimbach D.M., Warden G.D., Luterman A., Jordan M.H., Ozobia N., Ryan C.M., Voigt D.W., Hickerson W.L., Saffle J.R., DeClement F.A., Sheridan R.L., Dimick A.R.: Multicenter postapproval clinical trial of Integra dermal regeneration template for burn treatment. J. Burn Care Rehabil. 2003; 24:42-48

84. Jeng J.C., Fidler P.E., Sokolich J.C., Jaskille A.D., Khan S., White P.M., Street J.H. 3rd, Light T.D., Jordan M.H..: Seven years' experience with Integra as a reconstructive tool. J. Burn Care Res. 2007; 28:120-126

85. Widgerow A.D.: Current concepts in scar evolution and control. Aesthetic Plast. Surg. 2011; 35:628-635

86. Widgerow A.D., Chait L.A., Stals P.J., Stals R., Candy G.: Multimodality scar management program. Aesthetic Plast. Surg. 2009; 33:533-543

87. Mustoe T.A.: Evolution of silicone therapy and mechanism of action in scar management. Aesthetic Plast. Surg. 2008;32:82–92

88. Gallant-Behm C.L., Mustoe T.A.: Occlusion regulates epidermal cytokine production and inhibits scar formation. Wound Repair Regen. 2010; 18:235–244

89. Jones I., Currie L., Martin R.: A guide to biological skin substitutes. Br. J. Plast. Surg. 2002; 55:185-193

90. Supp D.M., Boyce S.T.: Engineered skin substitutes practices and potentials. Clin Dermatol. 2005; 23:403-412

91. Pham C., Greenwood J., Cleland H., Woodruff P., Maddern G.: Bioengineered skin substitutes for the management of burns: a systematic review. Burns. 2007; 33:946-957

92. Hardwicke J., Schmaljohann D., Boyce D., Thomas D.: Epidermal growth factor therapy and wound healing – past, present and future perspectives. Surgeon. 2008; 6: 172-177

93. Tiede S., Ernst N., Bayat A., Paus R., Tronnier V., Zechel C.: Basic fibroblast growth factor: a potential new therapeutic tool for the treatment of hypertrophic and keloid scars. Ann. Anat. 2009; 191:33-44

94. Reish R.G., Eriksson E.: Scars: a review of emerging and currently available therapies. Plast. Reconstr. Surg. 2008; 122:1068-1078

XII. ZAŁĄCZNIKI

Zmodyfikowana skala oceny blizny wg Vancouver (mVSS)

Pigmentacja

- ☐ 0 – Prawidłowa
- ☐ 1 – Hypopigmentacja
- ☐ 2 – Mieszana
- ☐ 3 – Hyperpigmentacja

Podatność

- ☐ 0 – Prawidłowa
- ☐ 1 – Miękka
- ☐ 2 – Uległa
- ☐ 3 – Twarda
- ☐ 4 – Opasająca
- ☐ 5 – Przykurcz

Wyniosłość

- ☐ 0 – Płaska
- ☐ 1 - <2mm
- ☐ 2 – 2-5mm
- ☐ 3 - >5mm

Unaczynienie

- ☐ 1 – Prawidłowe
- ☐ 2 – Różowa
- ☐ 3 – Czerwona
- ☐ 4 – Sina

Ból

- ☐ 0 – Brak
- ☐ 1 – Czasami
- ☐ 2 – Wymaga leków

Swędzenie

- ☐ 0 - Brak
- ☐ 1 – Czasami
- ☐ 2 – Wymaga leków

Suma punktów:

17th June 2011

To whom it may concern:

Re: Michal Nessler

I am writing to confirm that since April 2011 Michal has been working as a research fellow in the Burn Injury Research Unit in the school of surgery in the University of Western Australia. As an integral part of the fellowship he attends Royal Perth and Princess Margaret hospitals for clinics and ward rounds.

Michal began his PhD in the area of burn injury exploring the systemic response of a tissue engineering solution for local wound healing under the expert supervision of Jacek Puchala of the Department of Plastic and Reconstructive Surgery with Children's Burns Centre, University Children's Hospital, Jagiellonian University. Due to the tragic circumstances Jacek contacted me to help Michal to continuing his research in the area we both had great interest.

Since his arrival in Perth Michal has prepared the work previously done in Poland for presentation at the national meeting, and with support, has written a manuscript for submission for a peer reviewed journal. He has become actively involved in ongoing projects which are focused on wound healing, learning a range research skills including ethics submission, animal models and techniques of analysis. He has designed a project in an animal model which seeks to inform and explain the findings of his previous clinical studies.

I have found him to be intelligent, industrious, enthusiastic and certainly willing to learn. As such I believe he is worthy of support. I am most happy to continue as a co supervisor such that he can complete his PhD to be submitted to the Jagiellonian University. I have been in similar positions in the past and on occasions have held an adjunct position at the relevant university to facilitate completion.

I am happy to discuss this further and can be contacted +61400997992 or fiona.wood@health.wa.gov.au.

Yours sincerely

Fiona Wood FRACS AM
Director of the Burns Service of WA
Winthrop Professor, BIRU, School of Surgery UWA
Chair, The McComb Research Foundation
Dedicated to research and education into burns, trauma and scarless healing